



UNIVERSIDAD ESPECIALIZADA DE LAS AMÉRICAS

Facultad de Ciencias Médicas y Clínicas

Escuela del Desarrollo de Movimiento Humano

Trabajo de Grado para Optar por el título de Licenciada (o)

en

Fisioterapia

Modalidad

Práctica profesional

Terapia combinada con campo electromagnético de alta intensidad y ejercicios propioceptivos en pacientes con tortícolis, atendidos en Hospital Regional Rafael Estévez, Aguadulce, 2025.

Presentado por:

González Guevara, Ariadna Lisset 2-753-482

Asesor:

Lcda. Yaritzali Fuentes

Panamá, 2025

DEDICATORIA

Este trabajo se lo dedico principalmente a Dios por ser mi guía en cada uno de los pasos de este camino durante el período de mi formación profesional, por darme la fuerza para siempre mantenerme enfocada, llena de sabiduría, paciencia y serenidad aun cuando las situaciones o circunstancias parecían difíciles.

A mis padres Militza, Rodrigo a mi hermana Nancy por ser mi guía en cada paso de este proceso, por siempre brindarme el apoyo incondicional y por la motivación con sus palabras de aliento en cada situación difícil que se presentaba. Además, a mi abuelo Nicolas, por ser mi como segundo padre y motivarme a siempre lograr cada una de las metas trazadas, por brindarme ese apoyo y amor incondicional, aunque ya no esté presente.

Dedico también este trabajo a esa persona especial, por brindarme su compañía, motivarme en cada paso, por darme paz y su apoyo incondicional cuando más lo necesité.

(Ariadna González)

AGRADECIMIENTO

Agradezco principalmente a Dios por darme salud, la sabiduría necesaria, inteligencia y serenidad para todos los momentos que experimenté durante este proceso de formación.

A mis padres Militza y Rodrigo por brindarme las herramientas necesarias para mi educación, por sus sacrificios y esfuerzo para que yo pudiera estudiar en otra provincia sin que me faltara nada, por darme siempre su cariño, apoyo incondicional, consejos y regaños que me ayudaron siempre a mantenerme enfocada. Estaré siempre agradecida con ustedes por cada uno de las cosas que han hecho por mí.

A mi hermana Nancy por siempre darme motivación, por ser un claro ejemplo a seguir y por estar ahí apoyándome independientemente de la situación.

A mi tutora Yaritzali Fuentes por orientarme, por sus ideas adicionales y ayudarme en cada paso de mi informe, por su tiempo, dedicación y vocación para guiar en el último, pero más importante paso de la formación profesional.

(Ariadna González)

CONTENIDO GENERAL

INTRODUCCIÓN

CAPÍTULO I: MARCO DE REFERENCIA INSTITUCIONAL

1.1 Antecedentes.....	8
1.2. Justificación.....	10
1.3 Descripción Institucional.....	11
1.4 Objetivos.....	13
1.5 Población beneficiaria (directa e indirecta).....	13
1.6 Cronograma de actividades.....	14

CAPÍTULO II: DESCRIPCIÓN DE LA PRÁCTICA PROFESIONAL

2.1 Actividades realizadas.....	18
2.1.1 Marco teórico.....	19
2.1.1.1. Tortícolis.....	19
2.1.1.2 Vértebras cervicales.....	20
2.1.1.3. Biomecánica de la columna cervical.....	21
2.1.1.4. Anatomía de los músculos afectados en tortícolis.....	21
2.1.1.5. Intervención fisioterapéutica.....	23
2.1.1.6. Objetivos del tratamiento.....	28
2.1.1.7. Tratamiento fisioterapéutico.....	28
2.2. Portafolio de actividades.....	35

CAPÍTULO III: ANÁLISIS E INTERPRETACIÓN DE RESULTADOS

3.1 Análisis de resultados.....	57
3.2. Propuesta de solución.....	69
3.2.1 Introducción.....	69
3.2.2. Marco de referencia.....	70
3.2.3. Justificación.....	70
3.2.4. Objetivos.....	71
3.2.5. Beneficiarios.....	71
3.2.6. Intervención.....	72

CONCLUSIONES	76
REFERENCIAS BIBLIOGRÁFICAS	77
ANEXOS	56
ÍNDICE DE CUADROS	104
ÍNDICE DE FIGURAS DE MARCO TEORICO	109
ÍNDICE DE GRÁFICAS	112

INTRODUCCIÓN

La práctica profesional se llevó a cabo en la institución H.R. Dr. Rafael Estévez, provincia de Coclé, ubicado en el distrito de Aguadulce. Se tiene que resaltar que durante este proceso se realizaron intervenciones fisioterapéuticas a las diferentes patologías que frecuentaban dicho departamento.

Por consiguiente, se menciona como se trató la tortícolis en el departamento de fisioterapia del H.R. Dr. Rafael Estévez en los meses de agosto a octubre de 2025. A su vez se describe el proceso, conceptos utilizados y se profundiza a detalle el tratamiento que fue utilizado, mismo que se enfocó en la aplicación de campos electromagnéticos de alta intensidad (tesla) y una serie de ejercicios propioceptivos, con el objetivo de buscar el alivio del paciente y mejorar su calidad de vida.

En el capítulo I, se presentan los antecedentes teóricos donde básicamente se va a definir conceptos básicos de la patología, la justificación. Por consiguiente, presenta la descripción institucional, objetivos, la población que se beneficia en este informe y un cronograma de actividades semanales.

El segundo capítulo, detalla el marco teórico que incluye una descripción profunda y conceptos básicos sobre la patología elegida, la intervención fisioterapéutica, la diferente evaluación realizada y los conceptos del tratamiento completo aplicado. Además, de las actividades relacionadas mencionadas en el primer capítulo y el portafolio de actividades.

En el tercer capítulo se incluye básicamente el análisis de los resultados de las diferentes evaluaciones hechas por semanas para los pacientes con mediante gráficas y cuadros. Además, incluye la propuesta de solución basada en cubrir las necesidades de cada paciente desde la comodidad de su hogar, sin equipos, buscando así resultados más completos.

CAPÍTULO I

CAPÍTULO I: MARCO DE REFERENCIA INSTITUCIONAL

1.1 Antecedentes

Villegas (2014, citado por Robles 2018), señala que “El término tortícolis se deriva de los monemas latinos tortus que significa torcido y collum que significa cuello”. (p.2). Por lo cual, tortícolis se puede definir como una inclinación inusual o contracción involuntaria significativamente notable de la cabeza que puede generar dolor, es temporal o definitiva y esta se da por distintos factores o por los diferentes estilos de vidas de las personas.

Tortícolis es considerado un diagnóstico común, por lo que profesionales con roles más que todo administrativos tienden a ser más propensos de sufrir una a lo largo de su vida, ya que están expuestos a posturas inadecuadas o posiciones incómodas por largas horas de trabajo.

El dolor cervical crónico con origen musculoesquelético se define como una afectación que genera una debilidad donde se ve comprometido toda la zona de la región cervical de la columna vertebral, misma que desarrolla síntomas muy característicos y genera un grado de limitación a la persona que lo padece. Esta molestia o condición puede tener una derivación por distintas razones que pueden ser una tensión que sea de manera prolongada, una lesión de origen previa o por alteraciones musculares que pone en riesgo el deterioro de la estabilidad y funcionabilidad de la columna (Olivo, 2024).

Los problemas cervicales pueden afectar a cualquier edad por lo que se pueden considerar bastante común en dicha sociedad, estos se desencadenan por diferentes factores, pero generalmente están asociados a uno principal que es la postura inadecuada.

Según el autor Ravanal (2020) esta es una patología bastante común en la parte de la sociedad, que genera cierta fuente de gastos y carga social. En una estadística según estudio, 67% de personas de la población sufrirán de molestias a nivel cervical en cierto punto de sus vidas, y en otros casos este dolor puede ser

tan molesto al punto de volverse crónico y caer en un grado de discapacidad. Una técnica que se puede utilizar para generar una recuperación efectiva y sostenible es un entrenamiento propioceptivo que va a contribuir para reducir estos síntomas y las tasas que se puedan desarrollar de cronicidad.

Abordando el tema sobre el campo electromagnético de alta intensidad, un estudio realizado por Fortina et al., (2022) en Italia, expresan que:

“Se administró un campo electromagnético de alta intensidad con un aplicador específico a 38 pacientes con dolor lumbar y 30 pacientes con dolor cervical. El dispositivo proporciona 60 mT y una frecuencia de 50 Hz durante 30 minutos; la sesión se repitió 4 veces. La EVA media del grupo con dolor lumbar disminuyó de 6,56 a 4,54, con una reducción significativa del 30,8%. La EVA media del grupo con dolor cervical disminuyó de 6,51 a 1,96, con una reducción significativa del 69,9%” (p.1).

La propiocepción se define como la grandiosa habilidad que tiene el cuerpo de manera general y la persona para poder ubicarse en tiempo y espacio, con el fin de poder saber su posición, identificar los movimientos, ya sea de extremidades y articulaciones, saber identificar las cosas sin la necesidad de tener los ojos abiertos, esto genera un papel fundamental sobre la coordinación y el control motriz (Hualpa y Novillo, 2025).

Tal como lo sustenta Lloret (2020) campos de alta intensidad, unos métodos que más se utiliza en el área de fisioterapia porque su efectividad es significativamente positiva ya que ayuda de forma acelerada en los procesos que involucran curación, en procesos inflamatorios, alivio de dolor, el mismo trabaja por medios de campos magnéticos que van a producir cambios tanto al nivel de células como a nivel fisiológico.

Kulikov et al. (2018, citado por Lloret 2020), según estudios que han sido realizados a lo largo del tiempo sustentan que la utilización de campos magnéticos puede ayudar con las funciones tipos celulares, moleculares y tisulares. Además,

que su aplicación ayuda con los inicios de procesos de curación que involucran desde una fractura hasta el alivio definitivo del dolor.

1.2. Justificación

La fisioterapia juega un papel esencial en la intervención de las alteraciones musculoesqueléticas, de la zona cervical como tortícolis, esta es una de las condiciones más comunes que se encuentra en las diferentes evaluaciones fisioterapéuticas. Esta afección se caracteriza por tener una contracción involuntaria muy notable, afectando la movilidad, funcionalidad del cuello y al mismo tiempo ser dolorosa, generando rigidez, un grado de limitación funcional, problemas posturales y degenerando la calidad de vida del paciente. Derivado del efecto es necesario implementar un plan estratégico de tratamiento que abarque trabajar el dolor, pero que también se logre la mayor independencia posible para el paciente.

Por lo que, la fisioterapia se mantiene en constante actualización, prueba de ello es el campo electromagnético de alta intensidad (Tesla), junto a los ejercicios propioceptivos, donde se busca establecer un abordaje integral e innovador que combina recursos actualizados donde ambos métodos generen participación activa en dicha recuperación.

De forma individual, los pacientes se verán beneficiados con esta tecnología potente e innovadora como la es el Tesla terapia ya que, según (Swims,2020) funciona a través de campos de electromagnetismo pulsados conocidos como PEMF (Pulsed Electromagnetic Fields), estos imitan las frecuencias naturales de la tierra y contribuyen a la recuperación, un estado de equilibrio, energía y bienestar. TeslaTherapie es un gran paso para el efecto analgésico, además de ser una terapia no invasiva en la participación de regeneración tisular y estas aceleran más que todo el proceso de recuperación.

En este sentido que los ejercicios propioceptivos van actuar de forma activa involucrando la participación del paciente, lo que va a provocar un fortalecimiento

de la musculatura estabilizadora del cuello, como también va a mejorar la consciencia del cuerpo.

Por consiguiente, ambas técnicas integradas ofrecen un plan efectivo e innovador a los pacientes con esta afección, obteniendo resultados satisfactorios.

1.3 Descripción Institucional:

Hospital Regional Dr. Rafael Estévez

La institución del H.R. DR. Rafael Estévez se inauguró el día 4 de octubre del 2001, en Aguadulce. Su primer director médico a cargo fue el Dr. Ricardo Batista y su primer director administrativo el licenciado Daniel Lasso.

Actualmente el Hospital Rafael Estévez ofrece especialidades como anestesiología, cirugía maxilofacial, cardiología, medicina física y rehabilitación, medicina interna, nefrología, pediatría y ginecología. Además, este brinda una atención que se basa en el tercer nivel de complejidad, porque tiene servicios de cuidados intensivos y semi-intensivos, un centro de radiología y unidad de hemodiálisis.

Visión

Caja de seguro social (2009) sustenta “ser la institución líder de la seguridad social panameña, comprometida con una atención de calidad, transparente, sostenible y solidaria a los asegurados” (p.1).

Misión

CSS (2009) expresa “proveer servicios de salud y prestaciones económicas eficientes, oportunas, seguras y de calidad, con recurso humano altamente calificado y comprometido, que garanticen la protección y seguridad social a los asegurados con transparencia y rendición de cuenta” (p.1).

Departamento de fisioterapia:

Este departamento está conformando por un equipo de trabajo donde hay 10 fisioterapeutas, 3 auxiliares y 6 asistentes. Este se divide en 3 áreas:

Área de electroterapia: este es un espacio adaptado con cubículos, mismo que se encuentran equipados con diversos equipos como electrodos estimuladores que cuentan con diferentes tipos de corrientes como: rusas, tens, diadinámica, microcorriente, entre otras; también contiene láser, ondas de choques y magneto terapia.

Área de hidroterapia: esta área es donde básicamente se ubican las tinas de remolino y está conformada por 2 tinas de manos, 2 de pies y 1 de inmersión.

Área de gimnasio: este espacio cuenta con 2 mesas de bipedestación, 3 camillas, barras paralelas, poleas con y sin peso, escalerilla para hombro, rueda para hombro, balones terapéuticos, escalera normal, rampa, 2 bicicletas, 1 bicicleta automática, ultrasonido portátil, espejo e hydrocollator para compresas calientes.

Visión

Abordando la visión del departamento de fisioterapia Caja de seguro social (2009), expresa que:

“Convertir los servicios de Fisioterapia en unidades con alto nivel de eficiencia, mediante la mejor utilización de los recursos humanos, financieros y tecnológicos disponibles, de forma tal que se logre racionalizar y optimizar su uso, maximizando así el efecto de las intervenciones fisioterapéuticas para el bienestar de otros usuarios” (p.1).

Misión

Caja de seguro social (2009) explica que la misión del departamento de fisioterapia del Hospital Regional Dr. Rafael Estévez es:

“Proporcionar a los asegurados intervenciones de fisioterapia con una base teórica amplia y aplicaciones clínicas extensas, particularmente dirigidas a la preservación, desarrollo y restauración de la función física máxima, garantizando oportunamente la disponibilidad, accesibilidad y excelencia en la prestación de

servicios, a través de la promoción, prevención recuperación y rehabilitación de la Salud en forma continua, con los recursos humanos materiales y financieros disponibles para impedir y disminuir lesiones, procesos discapacitantes, limitaciones funcionales transitorias o permanentes, mejorando la calidad de vida de los usuarios” (p.1).

1.4 Objetivos:

1.4.1 Objetivo general:

- Evaluar la terapia combinada con campo electromagnético de alta intensidad y ejercicios propioceptivos en tortícolis.

1.4.2 Objetivos específicos:

- Identificar las afecciones de los pacientes con tortícolis.
- Describir las afecciones de los pacientes con tortícolis.
- Aplicar el campo electromagnético de alta intensidad (Tesla) en pacientes con tortícolis.
- Diseñar un plan de ejercicios propioceptivos en pacientes con tortícolis.
- Analizar los resultados con la aplicación de los campos electromagnéticos (Tesla) y ejercicios propioceptivos en pacientes con tortícolis.

1.5 Población beneficiaria (directa e indirecta)

Población directa: los pacientes atendidos en el Hospital Regional “Dr. Rafael Estévez”, los cuales ven una recuperación más rápida y efectiva por la aplicación de este nuevo método de rehabilitación.

Población indirecta: conformada por los familiares y cuidadores del paciente, ya que se beneficiarán por los cambios significativos y positivos en la evolución del paciente. Así mismo, los fisioterapeutas del Hospital Regional Dr. Rafael Estévez y estudiantes de práctica profesional quienes se vieron beneficiados ya que conocieron la implementación de un nuevo método terapéutico, adicional del tratamiento convencional para tratar a los pacientes con tortícolis y problemas cervicales.

1.6 Cronograma de actividades:

Cronograma									
Actividades realizadas	Semanas								Observaciones
	Agosto-Octubre								
	1S	2S	3S	4S	5S	6S	7S	8S	
<ul style="list-style-type: none"> Comienzo de práctica profesional. Escogencia del tema y redacción del título. Creación de instrumento de evaluación. 									Lunes 18 de agosto del 2024, inicio de práctica profesional.
<ul style="list-style-type: none"> Atención general a los pacientes de fisioterapia. 									Realizar evaluaciones de las diferentes patologías de los pacientes.
<ul style="list-style-type: none"> Corrección del título. Inicio del desarrollo del primer capítulo. 									Tema escogido: Terapia combinada con campo electromagnético de alta

									intensidad y ejercicios propioceptivos en pacientes con tortícolis.
• Docencias realizadas									
• Escogencia de los pacientes de mi tema de trabajo de grado.									Evaluación de los pacientes que acudieron con torticolis a fisioterapia.
• Aplicación del tratamiento escogido en pacientes con tortícolis.									Básicamente se pone en práctica el tratamiento escogido para esta investigación.
• Reevaluación de pacientes muestra con tortícolis.									Observar los progresos en los pacientes con el tratamiento escogido.
• Docencia sobre los pacientes en estado crítico,									Salas de rotación: cirugía (hombres y mujeres), medicina

<p>realizada por las estudiantes de práctica profesional.</p> <ul style="list-style-type: none"> • Rotaciones por las Salas de Hospital Regional “Dr. Rafael Estévez”. • Finalización de práctica profesional. 									<p>(hombres y mujeres, UCI y pediatría. Finalización de practica el viernes 10 de octubre del 2025.</p>
--	--	--	--	--	--	--	--	--	---

CAPÍTULO II

CAPÍTULO II: DESCRICIÓN DE LA PRÁCTICA PROFESIONAL

2.1 Actividades realizadas

Las actividades de la práctica profesional se llevaron a cabo en la institución H.R. Dr. Rafael Estévez, provincia de Coclé, ubicado en el distrito de Aguadulce; este tuvo una duración de 8 semanas, misma que equivalían 320 horas de lunes a viernes desarrollándose en un horario de 7:00 a.m. a 3:00 p.m., cumpliendo así con 8 horas diarias.

Estas actividades fueron supervisadas básicamente por la licenciada enlace durante el tiempo realizado. En este periodo, se desarrollaron desde la primera semana diversa evaluación a los pacientes con diferentes patologías o afecciones como reemplazo de rodilla o cadera, esguinces, tendinitis, cervicalgia, tortícolis, lumbalgias, fracturas de miembros inferiores o superiores, parálisis facial, secuelas de ECV, se atendían 21 pacientes de consulta de seguimiento como un mínimo y 4 eran de nuevo ingreso para evaluación por día.

Durante este periodo de práctica se realizaron docencias dirigidas al personal del departamento de fisioterapia del hospital Regional Dr. Rafael Estévez, la primera sobre la tecnología de los equipos de fisioterapia y otra por estudiantes al departamento sobre la fisioterapia en pacientes en estado crítico.

Los pacientes muestras elegidos para esta investigación fueron un total de 7, mismos que se les aplicó un tratamiento basado en una terapia combinada con un equipo de campo electromagnético de alta intensidad y una serie de 5 ejercicios propioceptivos. Además, se utilizaron otros tipos de tratamiento convencional como estiramientos cervicales, masoterapia e higiene postural.

Criterios de inclusión:

- a) Pacientes que presentaban tortícolis.
- b) Pacientes con un rango de edad entre 45 a 77 años.

Criterios de exclusión:

- a) Pacientes que presentaban hernias cervicales, implantes metálicos y marcapasos.
- b) Pacientes que presentaran problemas cardíacos.
- c) Los que no entraban en el rango de edad presentada en esta investigación.

A cada paciente muestra se le aplicó el tratamiento en un tiempo aproximado de 8 sesiones, excepto una de ellos ya que necesitó 10 sesiones. Se realizaba reevaluación con el objetivo de observar si existían cambios significativos.

2.1.1 Marco teórico

2.1.1.1. Tortícolis

Osegueda et al., (2022), expresa que la palabra tortícolis básicamente se origina del latín, que significa inclinación inusual del cuello, que forma una deformación muscular significativa donde se genera una rotación y flexión predominante del lado afectado.

2.1.1.1.1. Tipos:

Úbeda et al., (2021) “existen tres tipos de tortícolis que son tortícolis congénita, tortícolis muscular idiopática y tortícolis muscular adquirida” (p.1). Por consiguiente, cada una presenta características que hacen que se puedan diferenciar entre ellas, ya que las que son de tipo congénito como bien lo dice afectan desde el nacimiento o meses de edad, mientras que las adquiridas se pueden desarrollar por un movimiento brusco o posturas inadecuadas al realizar las actividades de la vida diaria.

2.1.1.1.2. Causas

Esta patología puede estar ligada a diferentes factores, por lo que no se puede definir uno en específico, ya que puede ser por movimientos demasiados bruscos, por problemas de posturas o posturas inadecuadas que tienen las personas y cuando tienen otras afecciones relacionadas con la zona cervical.

2.1.1.1.3. Síntomas

Los síntomas de tortícolis son caracterizados por una inclinación inusual o anormal acompañada de una contracción involuntaria de la cabeza, que genera dolor, rigidez, pérdida del equilibrio, cefalea, movimiento limitado, un hombro más elevado que el otro y problemas posturales que impiden realizar algunas actividades de la vida diaria.

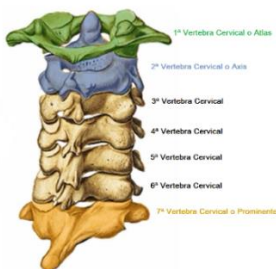
2.1.1.1.4. Epidemiología

Esta patología puede afectar a cualquiera edad en la población, ya que puede aparecer desde los primeros meses de edad o en los adultos que tengan desde problemas cervicales, problemas de posturas o por movimientos bruscos, esta se considera bastante común, por lo que se estima que un 90% de las personas a nivel mundial experimentan al menos un episodio en su vida.

2.1.1.2 Vértebras cervicales

Osteología de la columna vertebral (2011, citado por Harrington y Fernández 2015), señala que la columna cervical está conformada por las 7 primeras vértebras, estas van desde la C1 hasta la C7, las mismas son súper importantes como las del resto que forman la columna vertebral, pero la diferencia es que comienzan con la vértebra superior que es la C1(atlas), que se encarga de conectar la base del cráneo. Además, la cervical cuenta con una curva cóncava que termina en la C7, con la parte superior de las vértebras torácicas.

Figura N°1 Vértebras cervicales

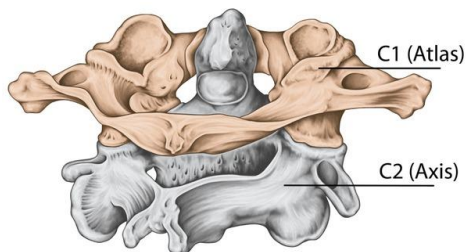


Fuente: FisioOnline, 2023

2.1.1.2.1. Vértebras c1 (atlas) y c2 (axis)

Estas son vértebras que comparten una característica que es que ambas tienen una forma distinta al resto de las vértebras de esta región, debido a su adaptación funcional, pero cada una desarrolla una función diferente, ya que la vértebra c1 (atlas) se encarga básicamente de sostener el cráneo, mientras que la vértebra c2 (axis) es la encargada que se pueda girar la cabeza.

Figura N°2 Vértebras c1 (atlas) y c2 (axis)



Fuente: Shutterstock, 2016

2.1.1.3. Biomecánica de la columna cervical

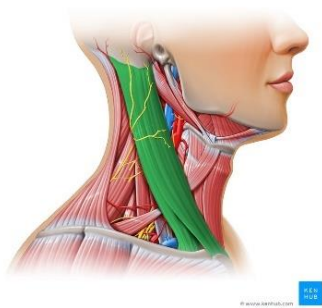
Kapandiji (2012, citado por Montenegro 2024), expresa que la columna cervical por naturaleza cuenta con una curvatura cóncava que si se observa desde una vista de lado anterior y posterior forma lo que se le conoce como lordosis. Esta se considera bastante importante ya que es la parte superior de la columna vertebral por lo que conecta la base cráneo y lo sostiene junto con el esqueleto del cuello. Además, se puede mencionar que es la parte móvil de toda la columna vertebral y tiene como función principal hacer los movimientos cervicales.

2.1.1.4. Anatomía de los músculos afectados en tortícolis

2.1.1.4.1. Músculo esternocleidomastoideo

Netter (2023, citado por González et al., 2024), este básicamente se origina en el manubrio del esternón y en la clavícula, además que es un músculo enfocado en trabajar los diferentes movimientos que realiza el cuello como la flexión hacia adelante y lateral, extensión y las rotaciones.

Figura N°3 Músculo esternocleidomastoideo

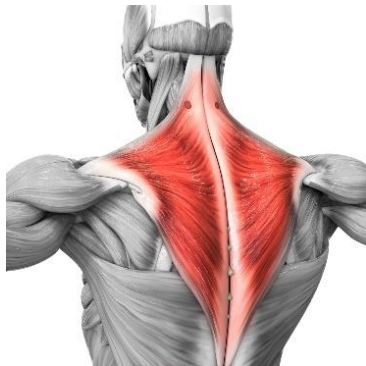

Fuente: Kenhub, 2023

2.1.1.4.2. Músculo trapecio

Este músculo se divide en trapecio superior, medio e inferior, cada uno tiene una función importante y específica, pero en conjunto trabajan para mover y sostener la escápula cuando se realizan los movimientos básicos de cuello y hombro, permitiendo una estabilidad en el tronco superior.

Figura N°4 Músculo trapecio

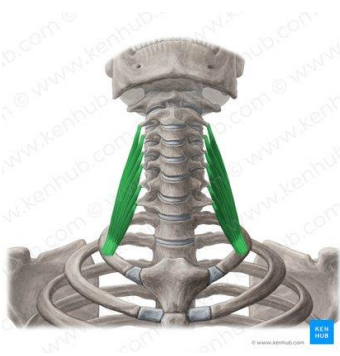

Fuente: Eric Favre

2.1.1.4.3 Músculos escalenos

Tortora (2018, citado por González et al., 2024), estos básicamente participan en los movimientos del cuello y hacen el trabajo específicamente de la flexión lateral y la rotación contralateral que se realizan. Además, se dividen en escalenos anterior, medio y posterior.

Figura N°5 Músculos escalenos



Fuente: Kenhub, 2023

2.1.1.5. Intervención fisioterapéutica

Se tiene que tener en cuenta que para realizar una excelente evaluación fisioterapéutica es importante recopilar datos generales y específicos para conocer el estado del paciente, luego adaptar un buen tratamiento fisioterapéutico de acuerdo a la patología que presenten, por lo que se escogieron preguntas con ítems directos y necesarios y así realizar un buen tratamiento de acuerdo a las diferentes necesidades que tenga cada uno de los pacientes.

En esta evaluación se busca poder recopilar el historial de dicho paciente por lo que lo que se hacen preguntas específicas como los datos personales, tiempo de evolución, origen del padecimiento, características, localización y descripción.

Se realizó una serie de pruebas de evaluación más específicas para los pacientes con tortícolis:

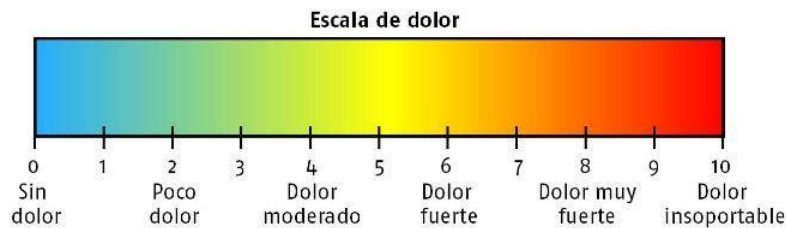2.1.1.5.1. Exploración física

Postura

Según Ruiz (2021) la postura es fundamental ya que la misma siempre va estar relacionada con todos los movimientos que realiza el ser humano, ya sea en sus actividades de la vida diaria o en sus actividades sociales. Por lo que mencionó que los esposos Kendall mediante estudios demostraron que la realización de todas estas actividades podía desencadenar cambios con resultados negativos en columna vertebral.

tenga la persona con la molestia, ya sea un dolor agudo o crónico. Esta escala fue aplicada en los pacientes de muestra, y la mayoría tenía un dolor entre moderado, pero en la mayoría se volvía intenso al realizar ciertas actividades.

Figura N°.6 Escala de dolor



Fuente: FisisByM

Palpación

La palpación es una técnica manual que se utiliza en fisioterapia con el objetivo de evaluar en qué estado se encontró el músculo afectado mediante el tacto, y así detectar cambios de textura, forma, inflamación, rigidez o simplemente dolor.

En esta evaluación se busca conocer la contractura muscular del área afectada en este caso la zona cervical. El paciente en posición sedente con el fin de valorar el estado de los músculos involucrados o más afectados en dicha patología, que son el esternocleidomastoideo, trapecios y escalenos, esto se realiza mediante la técnica de palpación.

Rangos de movimientos

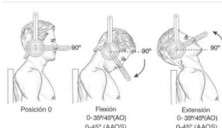
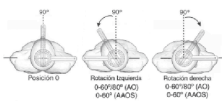
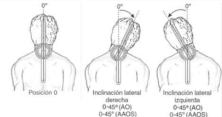
Fernández et al. (2008, citado por Peña et al. 2018), definen el rango de movimiento como la capacidad de movilidad que tiene una articulación como tal, esto se mide básicamente mediante grados, ya que cada articulación tiene un parámetro de movilidad.

En esta evaluación se busca saber el rango limitado de movimiento que tiene cada paciente muestra de sus movimientos normales del cuello; para medir esto con exactitud se utiliza un goniómetro, ya que cada movimiento tiene un parámetro de

rango que seguir, por lo que se mide flexión, extensión, rotación derecha e izquierda e inclinación lateral derecha izquierda. y de acuerdo a los resultados poder trabajar en ampliar los rangos de movimientos que se encuentran con cierta limitación.

Figura N° 7 Rangos normales de movimientos del cuello.

GONIOMETRÍA

	MOVIMIENTOS	GRADOS	POSICION DEL GONIOMETRO
COLUMNA CERVICAL	Flexión Extensión	0-45°	 <p>Sentado Goniómetro 0-90° Brazo fijo: Alineado c/el conducto auditivo externo Brazo móvil: Alineado con la punta de la nariz</p>
	Rotación interna Rotación externa	0-80°	 <p>Goniómetro 0-90° Brazo fijo: Vertex - Acromion Brazo móvil: punta de la nariz</p>
	Lateralización Izquierda Derecha	0-45°	 <p>Goniómetro 0°-0° Brazo fijo: 7ª cervical Brazo móvil: lateralización der- izq /vertex occipital</p>

Fuente: Docsity, 2022

Fuerza muscular

Restrepo (2003, citado por Arguelles et al., (2015), expresan que la fuerza muscular es básicamente la capacidad máxima que puede realizar un músculo en específico o un grupo de ellos.

Esta evaluación se realiza con el fin de ver la capacidad de contracción de los músculos y la rigidez que existe en cada paciente, se evaluaron los músculos esternocleidomastoideos, los trapecios y escalenos, ya que estos eran los más afectados en los pacientes, se les pidió hacer movimientos cervicales, colocándole una contra resistencia para evaluar adecuadamente, para esto se utilizó la escala de Daniels.

Figura N°8 Fuerza muscular

Grado	Contracción
0	Ausencia de contracción
1	Contracción visible o palpable, pero sin movimiento activo
2	Movimiento activo, sin vencer la gravedad ni la resistencia
3	Movimiento activo que vence la gravedad pero no vence la resistencia
4	Movimiento activo en toda su amplitud, vence la gravedad y una resistencia moderada
5	Fuerza normal. Movimiento activo, vence la gravedad y la resistencia

Fuente: MedClub, 2018

Actividades de la vida diaria

Para autores como Wilches, E. et al., (2018) expresan es básicamente la capacidad que una persona para hacer sus actividades de la vida diaria sin ningún tipo de problema, pero la misma se puede ver afectada o disminuida al tener problemas de salud, patologías crónicas, traumatismos o por procedimiento quirúrgicos.

Con esta prueba se busca conocer la capacidad que tienen los pacientes elegidos de muestra de realizar las actividades de la vida diaria, por lo que se utiliza la prueba de índice de Barthel para ver una aproximación del nivel de dependencia-independencia de dicho paciente, pero con ítems algo específicos como peinarse, comer, entre otros.

Figura N°9 Actividades de la vida diaria

Actividades básicas de la vida diaria		
Parámetro	Situación del paciente	Puntuación
Comer	- Totalmente independiente	10
	- Necesita ayuda para cortar carne, el pan, etc.	5
	- Dependiente	0
Lavarse	- Independiente: entra y sale solo del baño	5
	- Dependiente	0
Vestirse	- Independiente: capaz de ponerse y de quitarse la ropa, abotonarse, atarse los zapatos	10
	- Necesita ayuda	5
	- Dependiente	0

Fuente: Teyder, 2017.

2.1.1.6. Objetivos del tratamiento

- Diseñar un plan de ejercicios propioceptivos para los músculos comprometidos en tortícolis.
- Disminuir el dolor en músculos como esternocleidomastoideo, trapecio y escalenos.
- Mejorar el rango de movimiento de la zona cervical.
- Promover la relajación muscular en la zona cervical.
- Fortalecer la musculatura cervical.

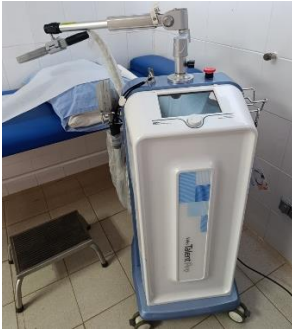2.1.1.7. Tratamiento fisioterapéutico

El tratamiento fisioterapéutico está enfocado en desarrollar un plan terapéutico para los pacientes escogidos que son los de tortícolis en donde se va a ver el impacto que tiene la aplicación de la magnetoterapia y los ejercicios propioceptivos en esta patología e ir reevaluando para ver los resultados positivos obtenidos.

2.1.1.7.1. Campos electromagnéticos de alta intensidad

Barrius (2012, citado por Lopera et al., 2018), Señalan que es una terapia a base de campos electromagnéticos, que según la historia se empezó utilizando en áreas específicas como la medicina ortopédica por el efecto que tenía sobre los tejidos óseos, pero luego se descubrió que también tenía efectos positivos en tejidos en general del cuerpo humano. El objetivo principal de esta terapia es disminuir la inflamación y dolor y en el ámbito de la fisioterapia se utiliza con baja y alta intensidad de acuerdo al enfoque y patología.

Figura N°10 Equipo tesla



2.1.1.7.2. Efectos del campo electromagnético de alta intensidad

Los campos electromagnéticos de alta intensidad están enfocados en ser una terapia bastante efectiva y se utiliza con campos de baja y alta intensidad de acuerdo a las patologías que presenten dichos pacientes, con esto se busca conseguir más que todo efectos de analgesia, inhibidor de la inflamación de los músculos afectados, relajación muscular y la recuperación de los diferentes tejidos.

2.1.1.7.3. Dosificación y protocolo de aplicación

El equipo de campos electromagnéticos de alta intensidad cuenta con un amplio protocolo con el fin de ser utilizado en diversas patologías, por lo que fue eficaz como tratamiento de tortícolis. Se utilizaron dos protocolos diferentes en los pacientes muestra que fueron intensidades de A2 (analgesia profunda) con una frecuencia entre 10 a 20 Hz y A6 (relajación muscular) con una frecuencia entre 20 a 50 Hz, teniendo en cuenta que ambos protocolos se utilizan más que todo a tolerancia del paciente.

2.1.1.7.4. Indicaciones

Los campos electromagnéticos de alta intensidad están indicados para todos los pacientes que presenten diferentes patologías como artrosis, tendinopatía, lumbalgias, esguinces, dorsalgias, personas que tienen afecciones específicamente en la zona cervical como contracturas, cervicalgia y tortícolis.

2.1.1.7.5. Contraindicaciones

Los campos electromagnéticos de alta intensidad son una terapia eficaz y tiene pocas restricciones, pero si es importante tener en cuenta que está contraindicada especialmente en aquellas personas que presenten marcapasos, problemas cardiovasculares, embarazadas, tumores y cáncer.

2.1.1.7.6. Ejercicios propioceptivos

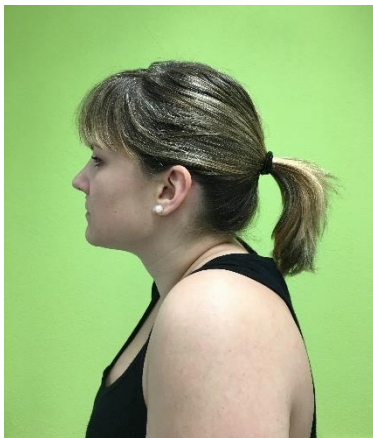Abordando el tema sobre propiocepción, Nieto (2022) expresa que:

“A lo largo de los años, la propiocepción ha sido estudiada por multitud de autores que la definen de diferentes maneras. La palabra propiocepción proviene del latín Proprius que quiere decir “propio” y se combina con percepción, por lo que si se traduce de manera literal podríamos decir que es una percepción de sí mismo (p.1).

Ejercicio 1: Ejercicio con ojos cerrados

El paciente va en posición sedente donde se sienta cómodo y con los hombros relajados, con los ojos cerrados para eliminar la referencia visual, se le pide que haga los movimientos del cuello como flexión, extensión, rotaciones de manera lenta y controlada, regresando a su centro en cada movimiento, con el objetivo de mejorar la propiocepción de la posición cervical y que experimente las sensaciones a los diferentes movimientos realizados. Se realiza 1 serie de 8 repeticiones.

Figura N° 11 Ejercicio propioceptivo 1

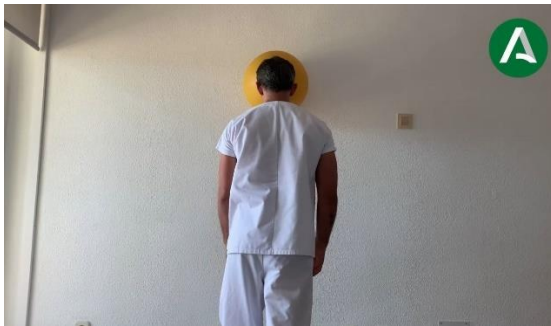

Fuente: IMTA, 2020

Ejercicio 2: Control con la pelota contra la pared.

El paciente va en posición de bipedestación, con la espalda recta y los pies separados, se le coloca una pelota en su frente y se le pide que ejerza una pequeña presión contra la pared para que no se caiga la pelota, luego hace los movimientos de flexión, extensión y rotaciones, con el objetivo de fortalecer la musculatura cervical y mejorar la postura inadecuada. Se realiza 1 serie de 8 repeticiones.

Figura N° 12 Ejercicio propioceptivo 2



Fuente: Hospital universitario Costa del Sol, 2021

Ejercicio 3: Propriocepción cervical con pelota.

El paciente va en posición decúbito supino, con las rodillas flexionadas, se coloca una pelota de plástico suave debajo de la zona cervical, nos aseguramos que no se mueva dicha pelota al hacer los movimientos cervicales, esto ayuda a relajar la musculatura comprometida de la cervical y tener mejor estabilidad. Se realiza 1 serie de 8 repeticiones.

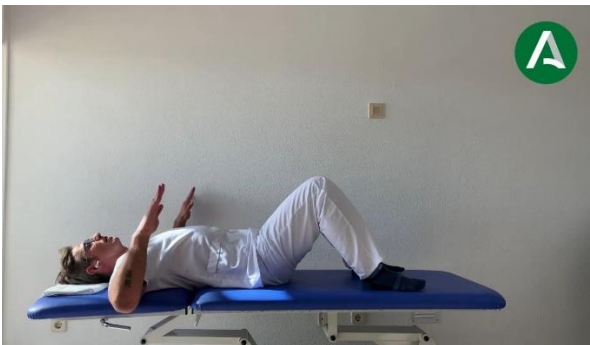Figura N° 13 Ejercicio propioceptivo 3



Ejercicio 4: Activo combinado de columna cervical y cintura escapular.

El paciente va en decúbito supino, con sus rodillas en flexión y sus pies apoyados sobre la superficie, se le dice al paciente que realice movimientos coordinados de sus brazos y cabeza, ya que al hacer la flexión de cuello se hace una rotación interna de los hombros y al hacer la extensión se hace una rotación externa, con la idea de coordinar ambos movimientos para trabajar la coordinación mediante la propiocepción y el fortalecimiento de la musculatura cervical, hombros y cintura escapular. Se realiza 1 serie de 8 repeticiones.

Figura N° 14 Ejercicio propioceptivo 4

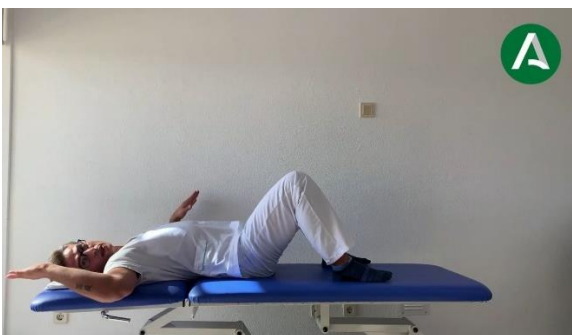


Fuente: Hospital universitario Costa del Sol, 2021

Ejercicio 5: Activo combinado de columna cervical y cintura escapular alterno

El paciente va en decúbito supino, con sus rodillas en flexión y sus pies apoyados sobre la superficie, se le indica al paciente que realice movimientos coordinados de sus brazos y cabeza, ya que al rotar la cabeza la palma del mismo lado se mueve en conjunto y hacia arriba, siguiendo el movimiento de la cabeza, con el fin de mejorar coordinación, estabilidad del cuello y maximizando la propiocepción cervical. Se realiza 1 serie de 8 repeticiones.

Figura N° 15 Ejercicio propioceptivo 5



Fuente: Hospital universitario Costa del Sol, 2021

Otras modalidades utilizadas

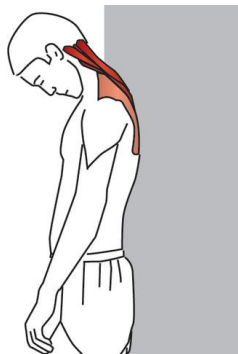
2.1.1.7.7. Estiramientos cervicales

Tal como lo sustenta Castillo (2024) El estiramiento básicamente es cuando se consigue la flexibilidad de los tejidos y así se genera la movilidad articular, por lo que se considera importante que se realicen porque ayudan a mejorar, prevenir lesiones, aliviar el dolor y mantener el bienestar general de los músculos.

Ejercicio 1: Flexión de cabeza

Se le pide al paciente que lleve su mentón hasta el pecho, se le realizan 1 serie de 10 repeticiones, con el fin de fortalecer los músculos que se encuentra en la parte posterior del cuello y al mismo tiempo ayudando a mejorar la postura y la movilidad del cuello.

Figura N°16 Estiramiento cervical 1

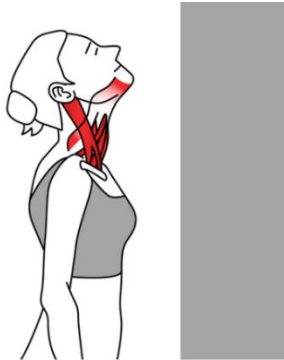


Fuente: Niel Asher Education, 2022.

Ejercicio 2: Extensión de cabeza

Se le pide al paciente que lleve su cabeza hacia atrás, llevando la mirada hacia el techo, se le realiza 1 serie de 10 repeticiones, esto ayuda a trabajar los músculos de la parte frontal del cuello como el esternocleidomastoideo, mejora la rigidez y la movilidad del cuello.

Figura N°17 Estiramiento cervical 2

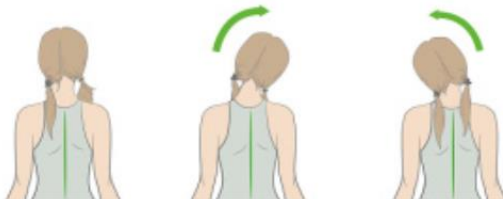

Fuente: Niel Asher Education, 2022.

Ejercicio 3: Inclinación lateral derecha e izquierda

Se le pide al paciente que realice el movimiento como si llevara su oreja hacia su hombro, pero sin mover el hombro, se le realiza 1 serie de 10 repeticiones, con el fin de trabajar los músculos laterales del cuello como los escalenos, ayudando a mejorar la movilidad del cuello.

Figura N°18 estiramiento cervical 3



Fuente: Ortopedia 41, 2018.

Ejercicio 4: Rotación derecha e izquierda

Se le indica al paciente que realice una rotación de ambos lados, que la barbilla mantenga la altura y sea un movimiento lento, controlado y se mantiene 3 segundos. Se realiza 1 serie de 10 repeticiones, para trabajar los músculos de los lados del cuello como el esternocleidomastoideo y escalenos, esto sirve para reducir la tensión, mejorar la rigidez y trabajar la amplitud de movimiento del cuello.

Figura N°19 estiramiento cervical 4




Fuente: Shutterstock, 2019.

2.1.1.7.8. Masoterapia

Clay (2004, citado por Muñoz 2020), Define la masoterapia como una técnica manual que se utiliza para manipular diferentes grupos de músculos con un fin clínico, ya que mediante esto se pueden aliviar síntomas específicos como disminuir el dolor, la tensión muscular, el estrés y promover el bienestar físico de la persona.


2.2. Portafolio de actividades

Figura N°1 Inicio de práctica profesional



Inicio de práctica profesional lunes 18 de agosto del 2025.

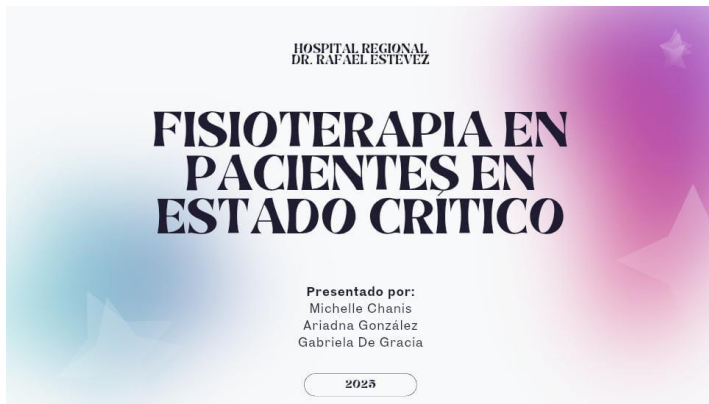Figura N°2 Evaluación general



Atención general a los pacientes de fisioterapia de diferentes patologías.

Actividades de docencias

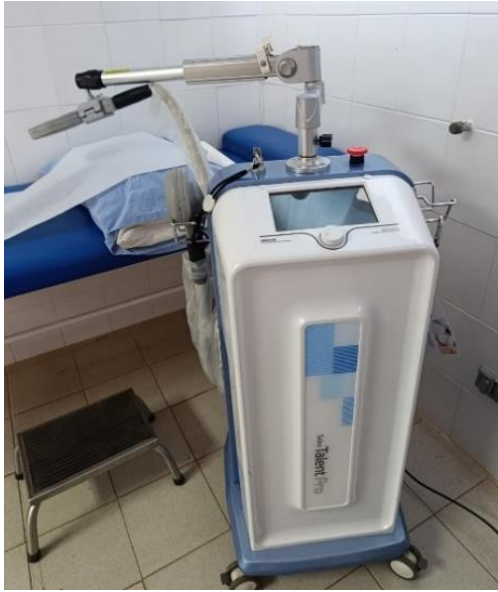Figura N°3 Docencia



Docencia a los fisioterapeutas y personal que conforma el Departamento de Fisioterapia sobre la fisioterapia en pacientes en estado crítico del Hospital Regional Dr. Rafael Estévez.

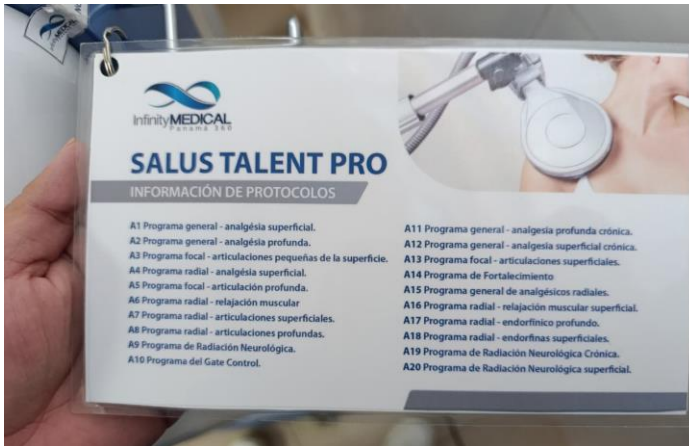Tratamiento aplicado en pacientes muestra con campo electromagnético de alta intensidad y ejercicios propioceptivos

Figura N°4 Equipo tesla



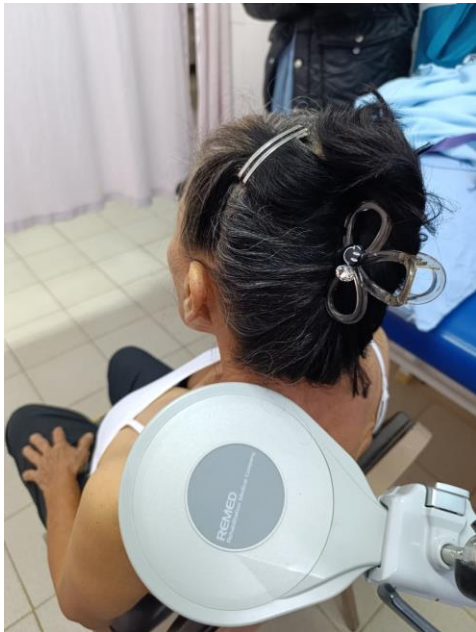Tesla, equipo con campos electromagnético de alta intensidad utilizada en pacientes muestra.

Figura N°5 Guía de protocolos del equipo



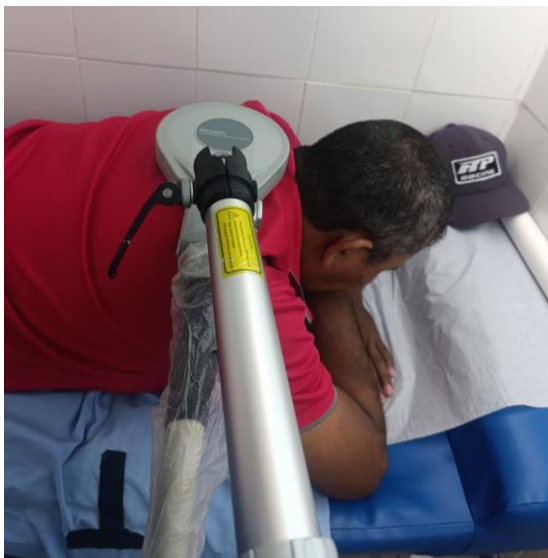Protocolos del equipo que su utilización dependerá de la patología que presente el paciente.

Figura N° 6 Aplicación del equipo en paciente con tortícolis



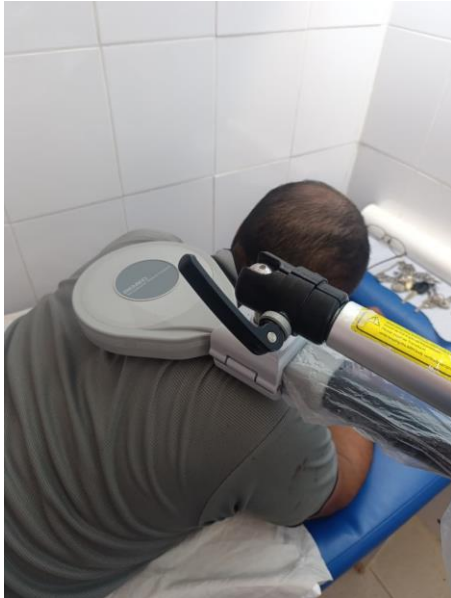Paciente muestra de campo electromagnético de alta intensidad con protocolo A6 programa radial (relajación muscular)

Figura N°7 Aplicación del equipo en paciente con tortícolis



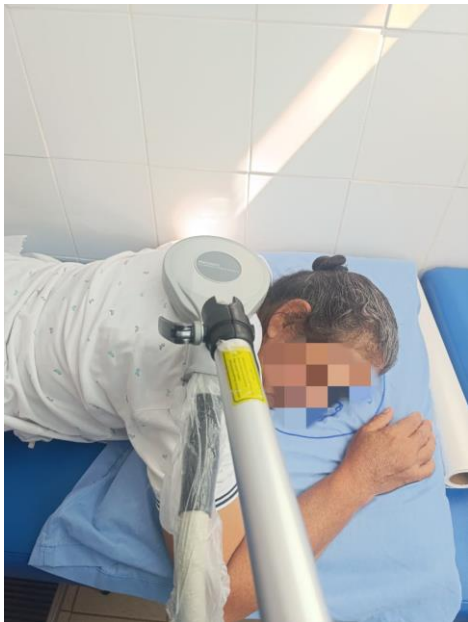Paciente muestra de campo electromagnético de alta intensidad con protocolo A6 programa radial (relajación muscular).

Figura N° 8 Aplicación del equipo en paciente con tortícolis



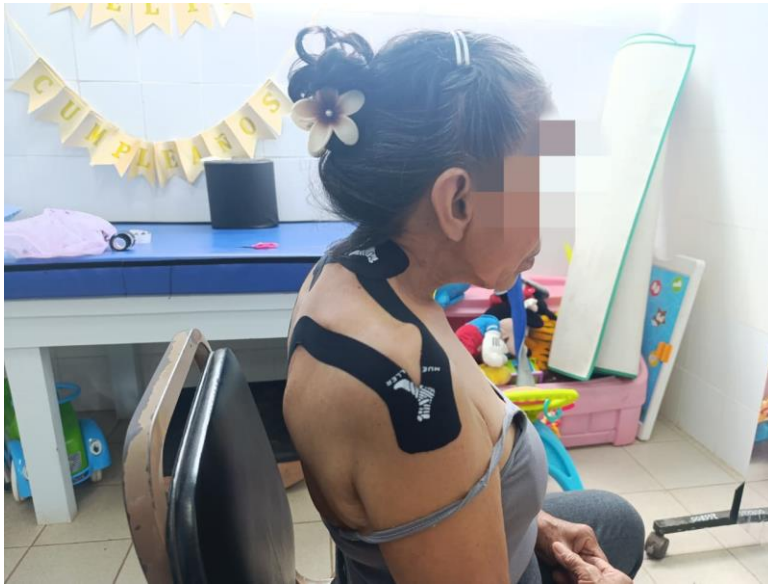Paciente muestra de campo electromagnético de alta intensidad con protocolo A2 programa general (analgesia profunda).

Figura N° 9 Aplicación del equipo en paciente con tortícolis



Paciente muestra de campo electromagnético de alta intensidad con protocolo A2 programa general (analgesia profunda).

Figura N° 10 Primer ejercicio propioceptivo.



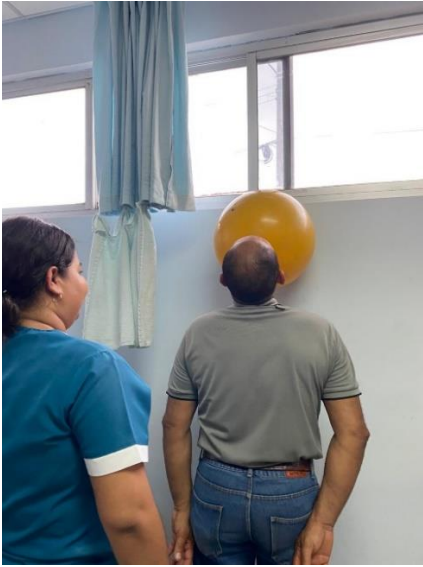Paciente muestra con ejercicios propioceptivos de ejercicio con ojos cerrados.

Figura N° 11 Segundo ejercicio propioceptivo



Paciente muestra con ejercicios propioceptivos de ejercicio control con la pelota contra la pared (flexión).

Figura N° 12 Segundo ejercicio propioceptivo



Paciente muestra con ejercicios propioceptivos de ejercicio control con la pelota contra la pared (extensión).

Figura N°13 Segundo ejercicio propioceptivo



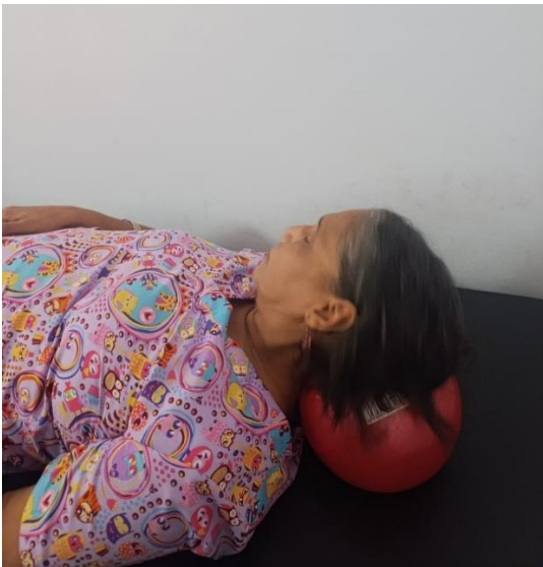Paciente muestra con ejercicios propioceptivos de ejercicio control con la pelota contra la pared (rotación derecha).

Figura N°14 Segundo ejercicio propioceptivo



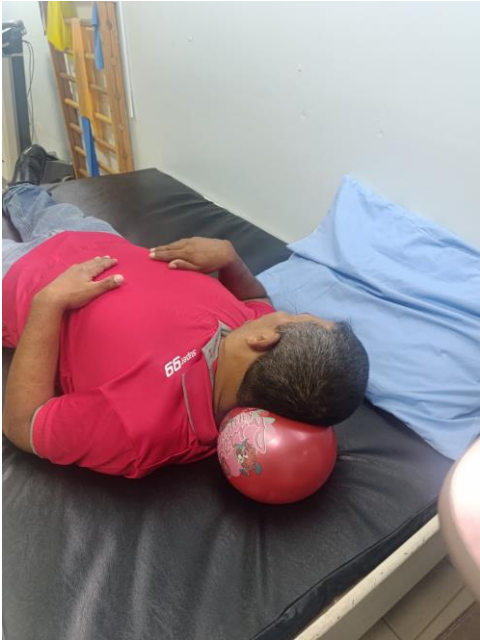Paciente muestra con ejercicios propioceptivos de ejercicio control con la pelota contra la pared (rotación izquierda).

Figura N°15 Tercer ejercicio propioceptivo



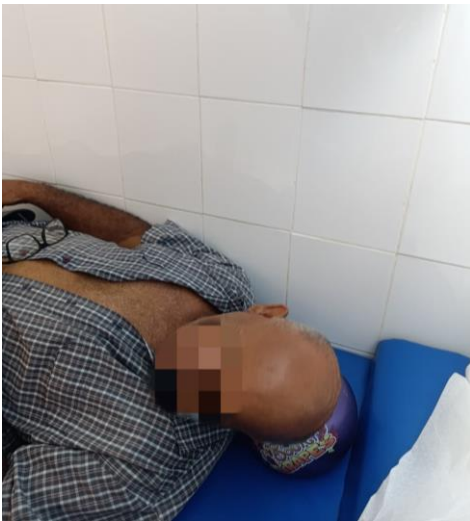Paciente muestra con ejercicios propioceptivos de propiocepción cervical con pelota (flexión).

Figura N°16 Tercer ejercicio propioceptivo



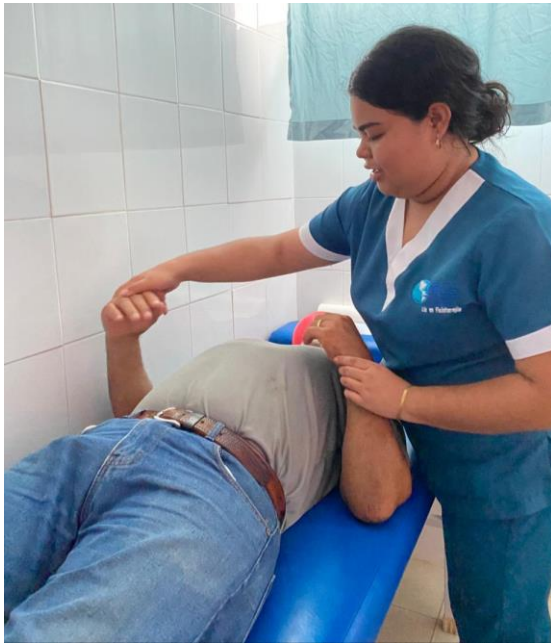Paciente muestra con ejercicios propioceptivos de propiocepción cervical con pelota (rotación derecha).

Figura N°17 Tercer ejercicio propioceptivo



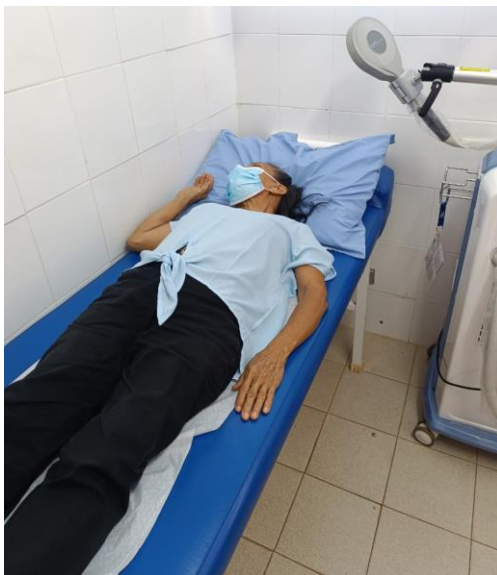Paciente muestra con ejercicios propioceptivos de propiocepción cervical con pelota (rotación izquierda).

Figura N°18 Cuarto ejercicio propioceptivo



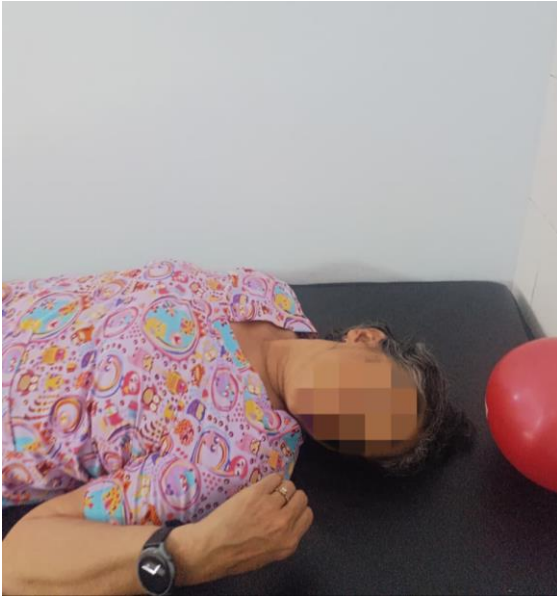Paciente muestra con ejercicios propioceptivos de activo combinado de columna cervical y cintura escapular.

Figura N°19 Quinto ejercicio propioceptivo



Paciente muestra con ejercicios propioceptivos de activo combinado de columna cervical y cintura escapular alternado (rotación derecha).

Figura N°20 Quinto ejercicio propioceptivo



Paciente muestra con ejercicios propioceptivos de activo combinado de columna cervical y cintura escapular alternado (rotación izquierda).

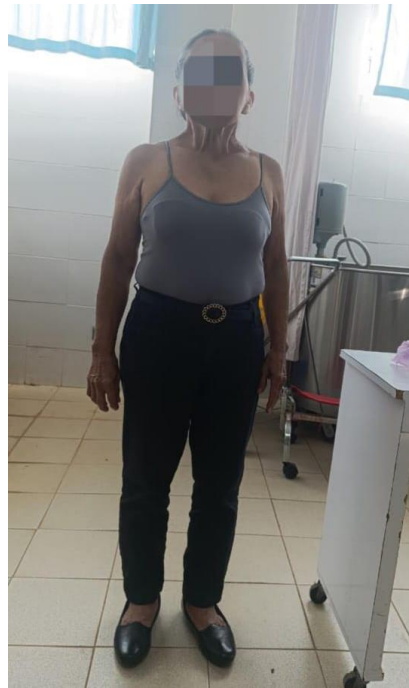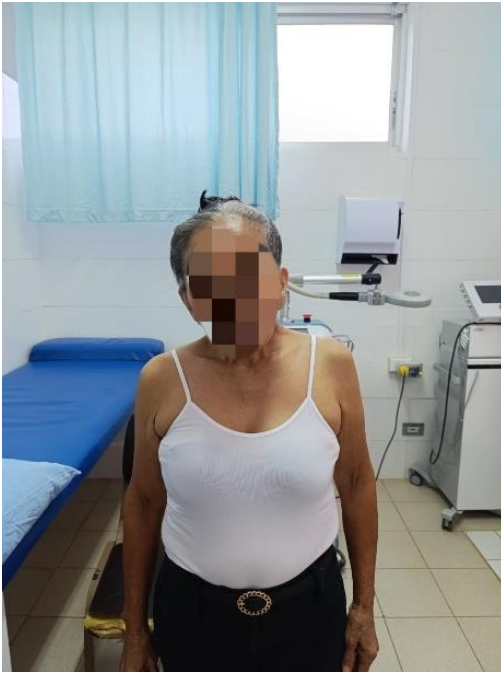Evolución del paciente

Figura N° 21 Foto postural



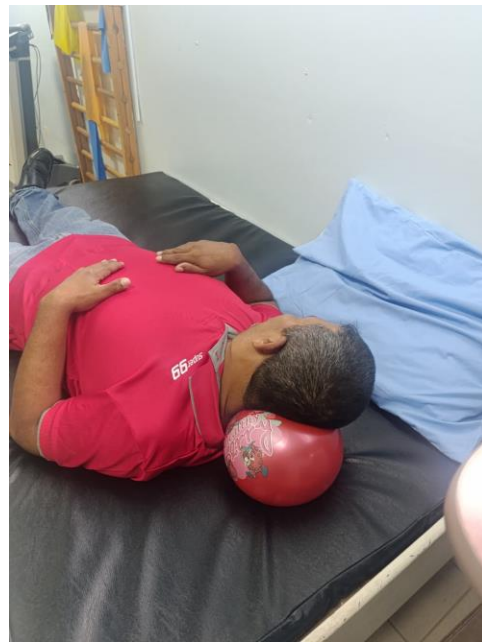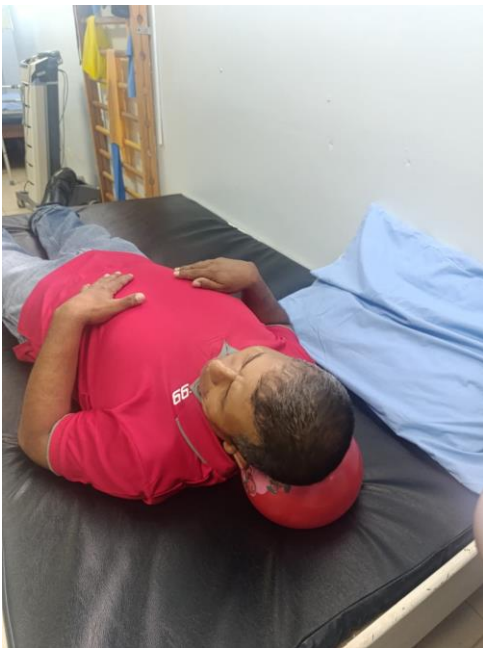Foto inicial y foto de la 4ta sesión con el tratamiento aplicado.

Figura N° 22 Postura



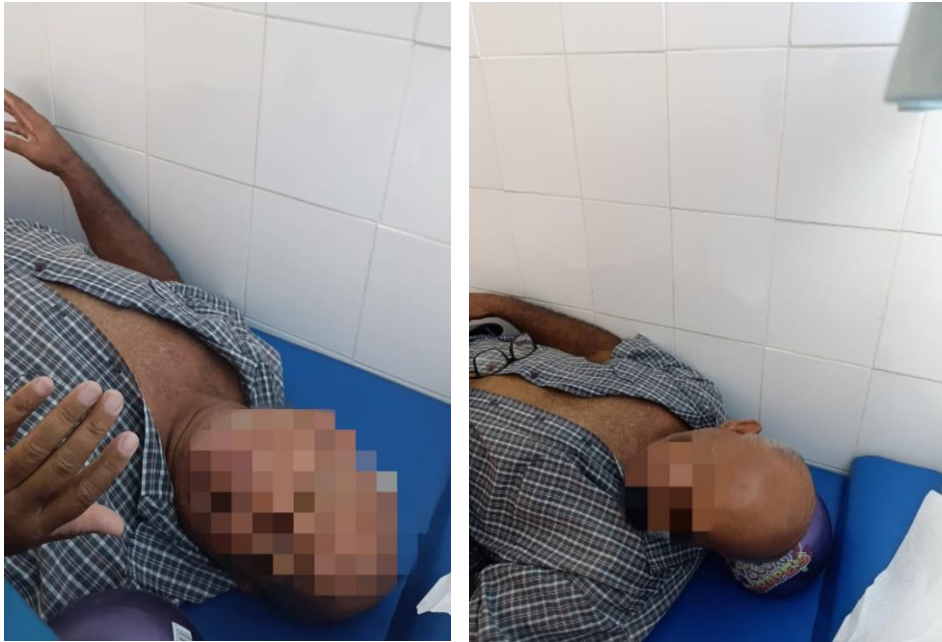Evolución de la postura inicial y final de paciente muestra con torticollis.

Figura N°23 Arcos de movimientos



Limitación inicial para las rotaciones y arco de movimientos completos para las rotaciones.

Figura N°24 Arcos de movimientos



Limitación al realizar la rotación izquierda y arco de movimiento completo para la rotación izquierda.

Figura N° 25 Arcos de movimientos



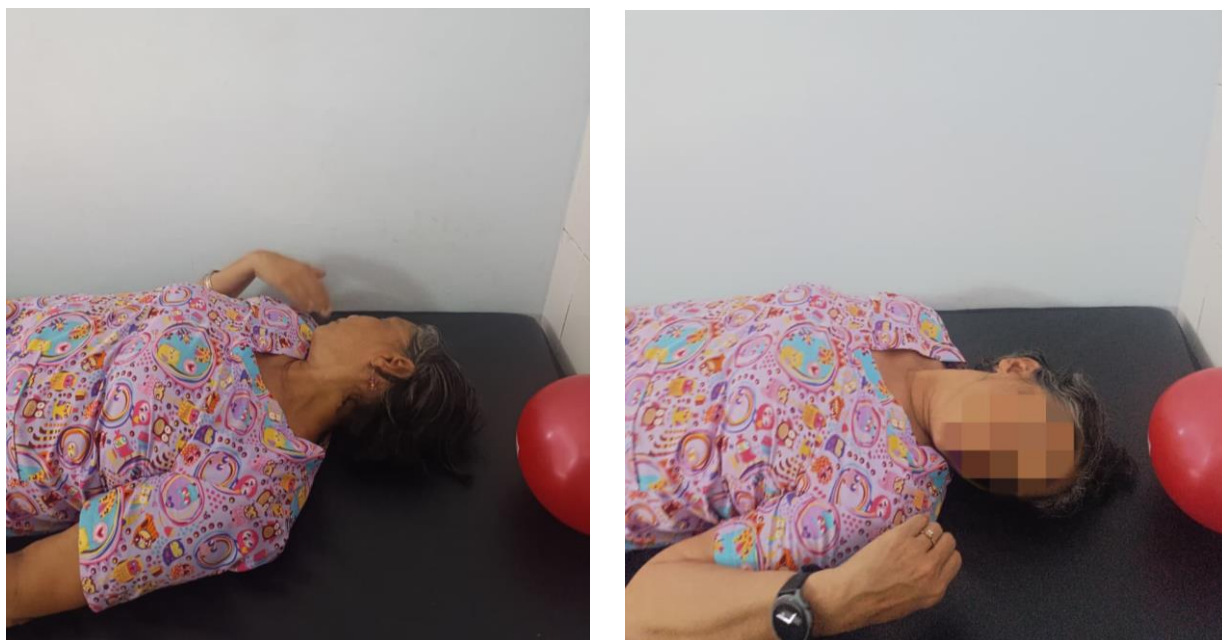
Arcos de movimientos completos para las rotaciones donde la paciente está en posición de bipedestación.

Figura N° 26 Arcos de movimientos



Limitación para realizar la flexión y flexión completa.

Figura N° 27 Arcos de movimientos



Arcos de movimientos completos de rotaciones izquierda y derecha.

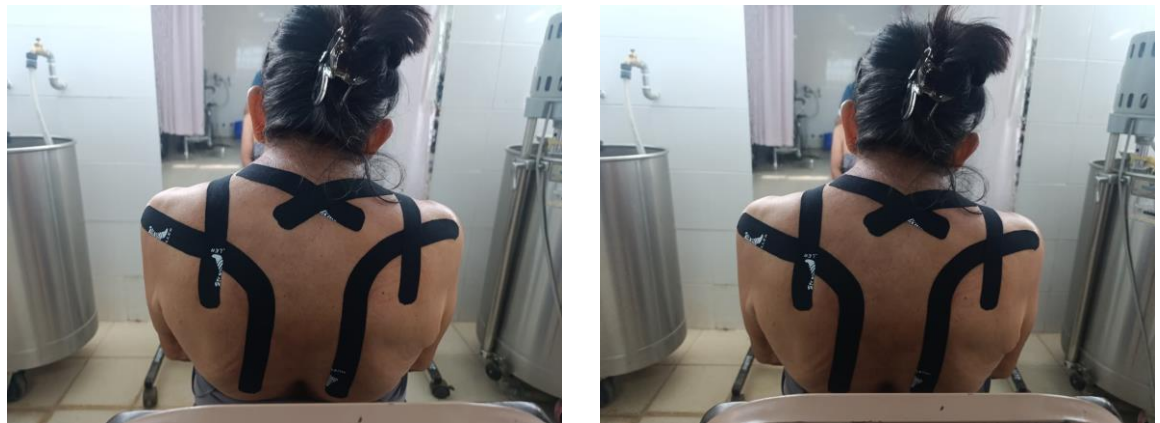
Evolución del paciente con modalidades alternativas:

Figura N° 28 Aplicación de kinesiotape



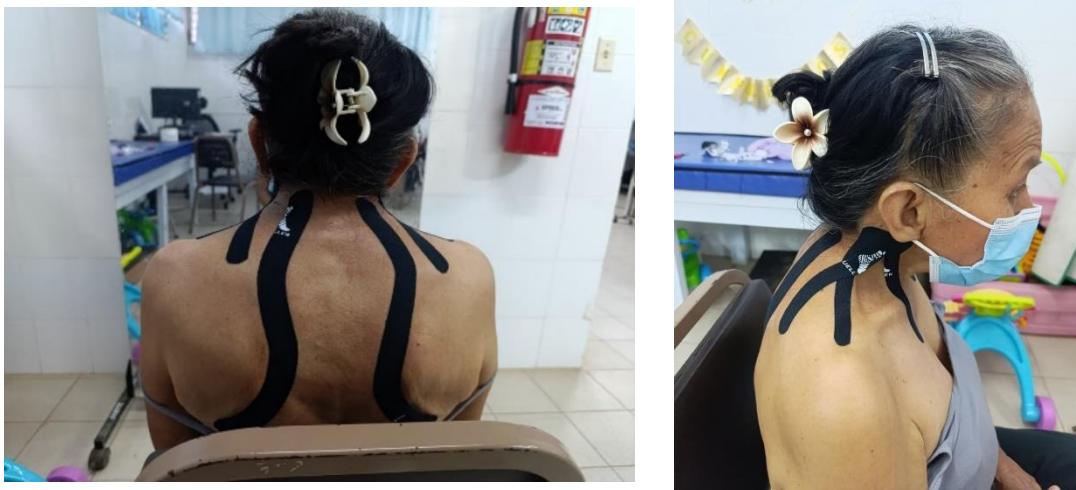Primera aplicación de kinesiotape a paciente muestra.

Figura N° 29 Segunda aplicación de kinesiotape



Segunda aplicación de kinesiotape a paciente muestra

Figura N° 30 Tercera aplicación de kinesiotape



Tercera aplicación de kinesiotape a paciente muestra


Figura N° 31 Cuarta aplicación de kinesiotape



Cuarta aplicación de kinesiotape a paciente muestra.

Lugar de rotación

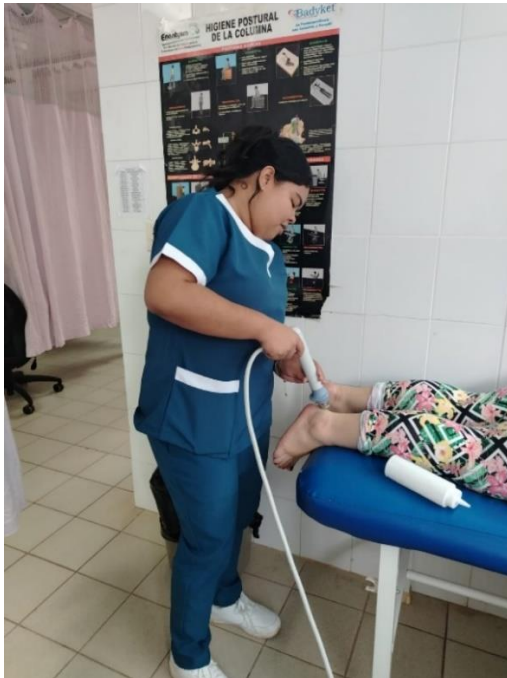Figura N°32 Departamento de fisioterapia



Gimnasio de fisioterapia del H. R. Dr. Rafael Estévez.

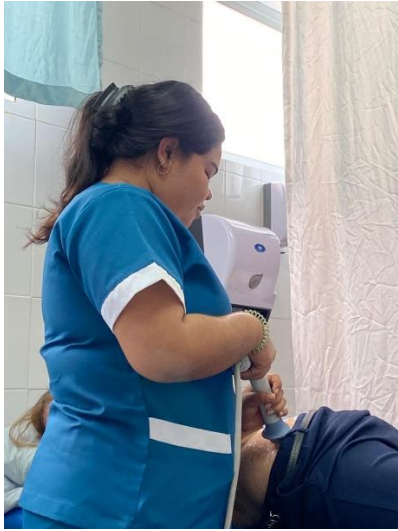Otras patologías tratadas en el departamento de fisioterapia

Figura N°33 Aplicación de ondas de choque



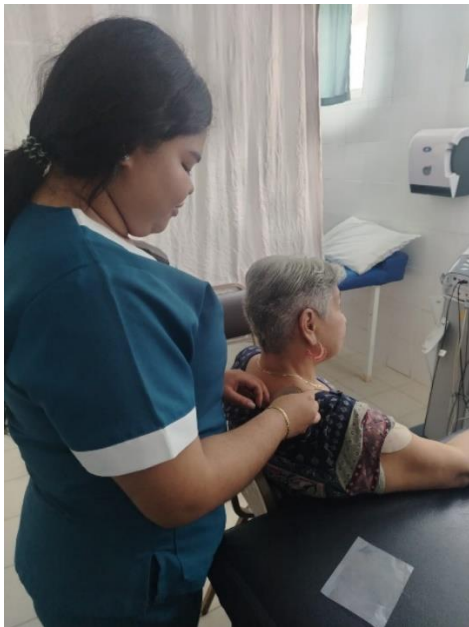Aplicación de ondas de choque para una fascitis plantar.

Figura N°34 Aplicación de ondas de choque



Aplicación de ondas de choque para dolor lumbar y ciática.

Figura N°35 Aplicación de electrodos



Aplicación electrodos para tendinitis de hombro.

Figura N°36 Reeducción de la marcha



Reeducación de la marcha en pacientes con ECV.

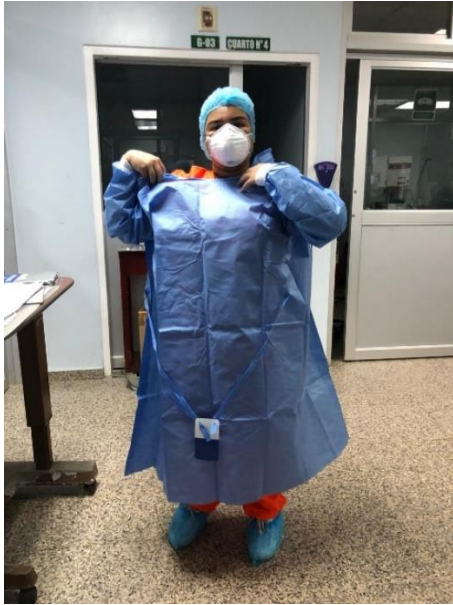Rotación en salas de Hospital Dr. Rafael Estévez

Figura N°37 Rotación en sala



Uniforme para rotar en sala de cirugía de hombre y mujeres y para medicina de hombres y mujeres.

Figura N°38 Uniforme de rotación de UCI



Uniforme para rotar en sala UCI.

Aportaciones al departamento de fisioterapia

Figura N°39 Aportación grupal



Aportación de electrodos y cinta antideslizante.

Figura N° 40



Enlace de mi práctica profesional.

CAPÍTULO III

ANÁLISIS E INTERPRETACIÓN DE

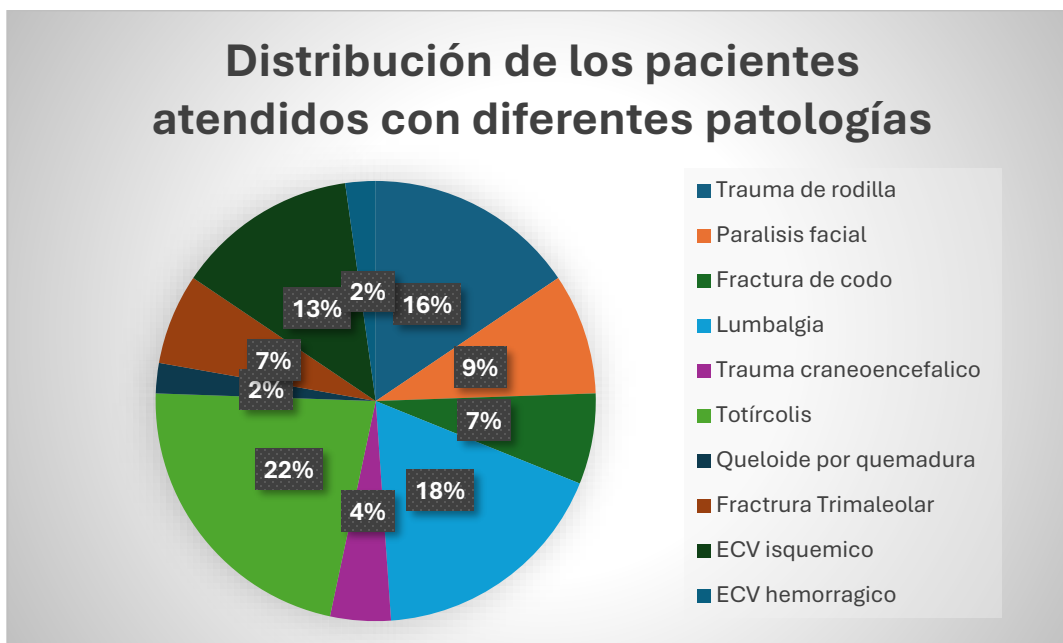
LOS RESULTADOS

CAPÍTULO III: ANÁLISIS E INTERPRETACIÓN DE RESULTADOS

3.1 Análisis de resultados

La práctica profesional se dio en el mes de agosto a octubre del año 2025, donde se realizaron diferentes intervenciones de diversas patologías, mismas que llegaban al servicio de fisioterapia del H.R. Dr. Rafael Estévez en la provincia de Coclé, distrito de Aguadulce, por la cual se mostraran los dichos resultados.

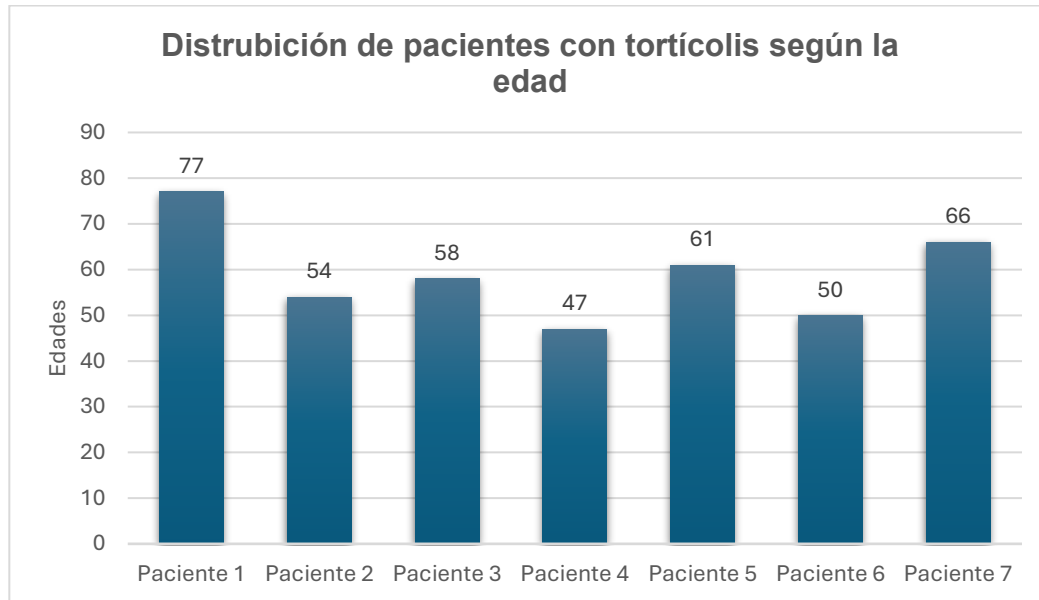
Grafica N°1 Distribución de los pacientes de diferentes patologías de pacientes atendidos en el Departamento de Fisioterapia en el Hospital Regional Dr. Rafael Estévez de agosto a octubre del 2025.



Análisis: En esta gráfica la mayor población es los pacientes con tortícolis con un porcentaje de 22%, en relación con otras patologías como trauma de rodilla con 16%, parálisis facial con 9%, fractura de codo 7%, Lumbalgia 18%, trauma craneoencefálico 4%, queloides por quemadura 2%, fractura trimaleolar 7%, ECV

isquémico 13% y ECV hemorrágico 2%. Esto marca las diferentes patologías vistas en el Hospital Regional Dr. Rafael Estévez.

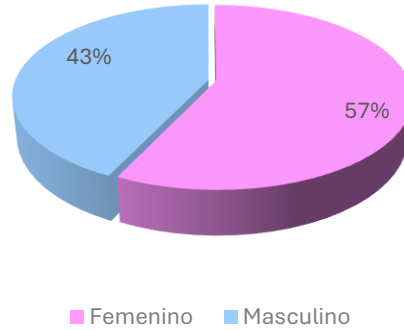
Grafica N°2 Distribución de pacientes con tortícolis según la edad atendidos en el Departamento de Fisioterapia del Hospital Regional Dr. Rafael Estévez de agosto a octubre del 2025.



Análisis: La población escogida según el rango de edad atendidos en el departamento de fisioterapia del Hospital Regional Dr. Rafael Estévez en la provincia de Coclé, da los siguientes resultados, 1 paciente de 77, 1 paciente de 54, 1 paciente de 58, 1 paciente de 47, 1 paciente de 61, 1 paciente de 50 y 1 paciente de 66.

Grafica N°3 Distribución según el género de los pacientes con tortícolis atendidos en el Departamento de Fisioterapia del Hospital Regional Dr. Rafael Estévez 2025.

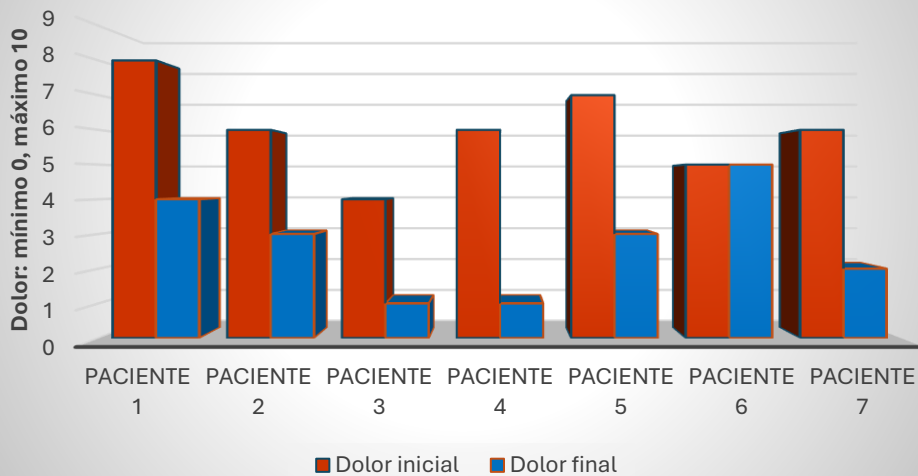
Distribución de pacientes con tortícolis según el sexo



Análisis: En esta gráfica se muestra la cantidad de hombres y mujeres atendidos con tortícolis en el Hospital Regional Dr. Rafael Estévez en la provincia de Coclé por lo que la como resultado que el 43 % eran hombres, mientras que el 57% eran mujeres.

Gráfica N°4 Evolución inicial y final del dolor según la escala visual analógica (EVA) de pacientes con tortícolis atendidos en el Departamento de Fisioterapia del Hospital Regional Rafael Estévez de agosto a octubre del 2025.

EVOLUCIÓN DEL DOLOR DE SEGÚN LA ESCALA VISUAL ANALÓGICA (EVA)



Análisis: En esta gráfica se muestra el dolor inicial y final de los pacientes muestra en la evaluación, por lo que se observó que al inicio la mayor parte presentaban dolor entre moderado e intenso, según la escala visual analógica (EVA). Luego de la aplicación del equipo de campo electromagnético de alta intensidad y ejercicios propioceptivos se pudo resaltar que hubo un cambio significativo y positivo, ya que se disminuyó el dolor. Excepto el paciente 6, donde no se mostraron cambios significativos, ya que no disminuyó su dolor porque el paciente no llegó a terminar el tratamiento y no se pudo reevaluar.

Cuadro N° 1 Descripción de la evaluación de la inicial de palpación de los pacientes con tortícolis atendidos en el Departamento de Fisioterapia del Hospital Regional Dr. Rafael Estévez de agosto a octubre del 2025.

Pacientes	Músculos afectados	Tensión muscular 0-5	Observaciones
Paciente 1	Esternocleidomastoideo, trapecio superior y escalenos	5	Contractura severa
Paciente 2	Trapecio superior y esternocleidomastoideo	3	Contractura moderada
Paciente 3	Trapecio superior	2	Contractura leve
Paciente 4	Trapecio superior y esternocleidomastoideo	3	Contractura moderada
Paciente 5	Esternocleidomastoideo, trapecio superior y escalenos	4	Contractura severa
Paciente 6	Trapecio superior	2	Contractura leve

Paciente 7	Trapezio superior y esternocleidomastoideo	3	Contractura moderada
-------------------	--	---	----------------------

Análisis: en este cuadro se detalla la evaluación inicial de palpación de los pacientes muestras, donde se observa que al inicio la mayor parte de la población presentaban una contractura entre moderada y severa.

Cuadro N° 2 Descripción de la evaluación final de palpación de los pacientes con tortícolis atendidos en el Departamento de Fisioterapia del Hospital Regional Dr. Rafael Estévez de agosto a octubre del 2025.

Pacientes	Músculos afectados	Tensión muscular 0-5	Observaciones
Paciente 1	Esternocleidomastoideo, trapecio superior y escalenos	3	Contractura moderada
Paciente 2	Trapezio superior y esternocleidomastoideo	2	Contractura leve
Paciente 3	Trapezio superior	1	Contractura ligera
Paciente 4	Trapezio superior y esternocleidomastoideo	1	Contractura ligera
Paciente 5	Esternocleidomastoideo, trapecio superior y escalenos	2	Contractura leve
Paciente 6	Trapezio superior	2	Contractura leve
Paciente 7	Trapezio superior y esternocleidomastoideo	2	Contractura leve

Análisis: se detalla la evaluación final de la prueba de palpación y se observa que luego de la aplicación del equipo de campo electromagnético de alta intensidad y

ejercicios propioceptivos se pudo resaltar que hubo un cambio positivo, ya que la contractura de los pacientes se convirtió entre leve y moderado. Excepto el paciente 6, donde no se mostraron cambios significativos a la palpación, ya que el paciente no llegó a terminar el tratamiento y no se pudo reevaluar.

Cuadro N° 3 Descripción de la evaluación de la postura inicial y final según la escala postural de Kendall de los pacientes con tortícolis atendidos en el Departamento de Fisioterapia del Hospital Regional Dr. Rafael Estévez de agosto a octubre del 2025.

Pacientes	Postura inicial	Postura final
Paciente 1	<ul style="list-style-type: none"> • Cabeza inclinada hacia la derecha. • Postura cervical rígida con limitación al movimiento. • Hombro elevado del lado izquierdo. 	<ul style="list-style-type: none"> • Disminución significativa de la inclinación de la cabeza. • Postura más relajada. • Hombro con mejor nivelación.
Paciente 2	<ul style="list-style-type: none"> • Cabeza con ligera inclinación. 	<ul style="list-style-type: none"> • Mejor alineación de la cabeza con reducción de la inclinación.
Paciente 3	<ul style="list-style-type: none"> • Cabeza con leve inclinación hacia el lado derecho y ligera rotación compensatoria 	<ul style="list-style-type: none"> • Mejor alineación con reducción completa de la inclinación.

Paciente 4	<ul style="list-style-type: none"> • Cabeza con leve inclinación hacia el lado izquierdo. 	<ul style="list-style-type: none"> • Mejor centralización de la cabeza.
Paciente 5	<ul style="list-style-type: none"> • Cabeza con inclinación marcada. • Limitación en los movimientos. • Postura rígida. 	<ul style="list-style-type: none"> • Mejor alineación cervical. • Mejora en los rangos de movilidad. • Postura más relajada.
Paciente 6	<ul style="list-style-type: none"> • Cabeza con ligera inclinación. • Movilidad cervical conservada. 	<ul style="list-style-type: none"> • Cabeza con ligera inclinación. • Movilidad cervical conservada.
Paciente 7	<ul style="list-style-type: none"> • Cabeza con inclinación leve-moderada. • Postura rígida. 	<ul style="list-style-type: none"> • Disminución notable de la inclinación de la cabeza. • Postura más relajada.

Análisis: en este cuadro se describe la postura inicial y final de los pacientes muestras elegidos con tortícolis. Se observa la evolución significativa de cada uno de ellos. Excepto el paciente 6 donde no se mostraron cambios significativos sobre la postura, ya que el paciente no llegó a terminar el tratamiento y no se pudo reevaluar.

Cuadro N° 4 Descripción de la evaluación inicial y final de los rangos de movimientos según goniometría de los pacientes con tortícolis atendidos en el Departamento de Fisioterapia del Hospital Regional Dr. Rafael Estévez de agosto a octubre del 2025.

Pacientes	Evaluación inicial	Evaluación final
Paciente 1	Flexión: 40° Extensión: 35° Rotación derecha: 38° Rotación izquierda: 30° Inclinación derecha: 29° Inclinación izquierda: 20°	Flexión: 45° Extensión: 40° Rotación derecha: 45° Rotación izquierda: 40° Inclinación derecha: 40° Inclinación izquierda: 35°
Paciente 2	Flexión: 40° Extensión: 40° Rotación derecha: 40° Rotación izquierda: 35° Inclinación derecha: 40° Inclinación izquierda: 35°	Flexión: 45° Extensión: 45° Rotación derecha: 45° Rotación izquierda: 40° Inclinación derecha: 50° Inclinación izquierda: 45°
Paciente 3	Flexión: 45° Extensión: 45° Rotación derecha: 40° Rotación izquierda: 37° Inclinación derecha: 50° Inclinación izquierda: 45°	Flexión: 45° Extensión: 45° Rotación derecha: 45° Rotación izquierda: 45° Inclinación derecha: 60° Inclinación izquierda: 60°
Paciente 4	Flexión: 40° Extensión: 40° Rotación derecha: 40° Rotación izquierda: 38° Inclinación derecha: 45° Inclinación izquierda: 40°	Flexión: 45° Extensión: 45° Rotación derecha: 45° Rotación izquierda: 45° Inclinación derecha: 60° Inclinación izquierda: 60°
Paciente 5	Flexión: 40° Extensión: 35° Rotación derecha: 40° Rotación izquierda: 35°	Flexión: 45° Extensión: 40° Rotación derecha: 45° Rotación izquierda: 40°

	Inclinación derecha: 40° Inclinación izquierda: 30°	Inclinación derecha: 50° Inclinación izquierda: 45°
Paciente 6	Flexión: 45° Extensión: 45° Rotación derecha: 40° Rotación izquierda: 40° Inclinación derecha: 55° Inclinación izquierda: 50°	Flexión: 45° Extensión: 45° Rotación derecha: 40° Rotación izquierda: 40° Inclinación derecha: 55° Inclinación izquierda: 50°
Paciente 7	Flexión: 40° Extensión: 40° Rotación derecha: 40° Rotación izquierda: 35° Inclinación derecha: 45° Inclinación izquierda: 40°	Flexión: 45° Extensión: 45° Rotación derecha: 45° Rotación izquierda: 45° Inclinación derecha: 60° Inclinación izquierda: 60°

Análisis: en este cuadro se puede observar que en la evaluación inicial de los pacientes muestras presentaban limitación significativa para realizar los movimientos normales. Además, se muestra la evaluación final donde se puede ver la evolución positiva que tuvieron con dicho tratamiento aplicado. Excepto el paciente 6 donde no se mostraron cambios significativos sobre los rangos de movimientos, ya que el paciente no llegó a terminar el tratamiento y no se pudo reevaluar.

Cuadro N° 5 Descripción de la evaluación inicial de la fuerza muscular según la escala de Daniels de los pacientes con tortícolis atendidos en el Departamento de Fisioterapia del Hospital Regional Dr. Rafael Estévez de agosto a octubre del 2025.

Pacientes	Flexión (ECM y escalenos)	Extensión (Trapezio superior)	Rotación D (ECM I y escalenos)	Rotación I (ECM D, escalenos)	Inclinación D (ECM, escalenos y trap. Sup.)	Inclinación I (ECM, escalenos y trap. Sup.)
-----------	---------------------------------	-------------------------------------	--------------------------------------	-------------------------------------	---	---

Paciente 1	3/5	3/5	3/5	3/5	2/5	2/5
Paciente 2	3/5	3/5	3/5	3/5	3/5	3/5
Paciente 3	4/5	4/5	4/5	4/5	4/5	4/5
Paciente 4	3/5	3/5	3/5	3/5	3/5	3/5
Paciente 5	3/5	3/5	3/5	3/5	2/5	2/5
Paciente 6	4/5	4/5	4/5	4/5	4/5	4/5
Paciente 7	4/5	4/5	4/5	4/5	4/5	4/5

Análisis: en este cuadro se puede observar la evaluación inicial de los pacientes muestras referente a la fuerza muscular que presentaban cada uno de ellos, notándose una disminución significativa en los diferentes movimientos normales del cuello.

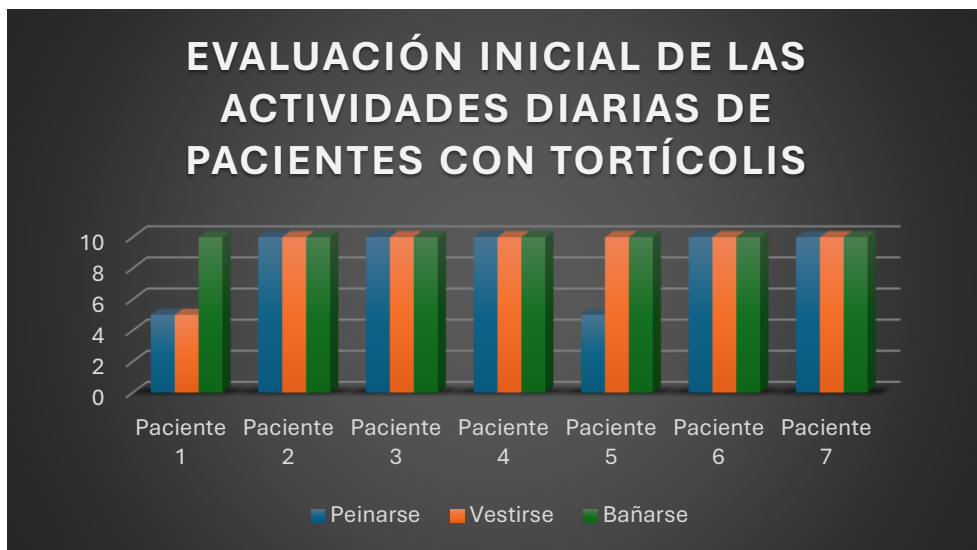Cuadro N° 6 Descripción de la evaluación final de la fuerza muscular según la escala de Daniels de los pacientes con tortícolis atendidos en el Departamento de Fisioterapia del Hospital Regional Dr. Rafael Estévez de agosto a octubre del 2025.

Pacientes	Flexión (ECM y escalenos)	Extensión (Trapezio superior)	Rotación D (ECM I y escalenos)	Rotación I (ECM D, escalenos)	Inclinación D (ECM, escalenos y trap. Sup.)	Inclinación I (ECM, escalenos y trap. Sup.)
Paciente 1	4/5	4/5	4/5	4/5	3/5	3/5

Paciente 2	4/5	4/5	4/5	4/5	4/5	4/5
Paciente 3	5/5	5/5	5/5	5/5	5/5	5/5
Paciente 4	5/5	5/5	5/5	5/5	5/5	5/5
Paciente 5	4/5	4/5	4/5	4/5	4/5	4/5
Paciente 6	4/5	4/5	4/5	4/5	4/5	4/5
Paciente 7	5/5	5/5	5/5	5/5	5/5	5/5

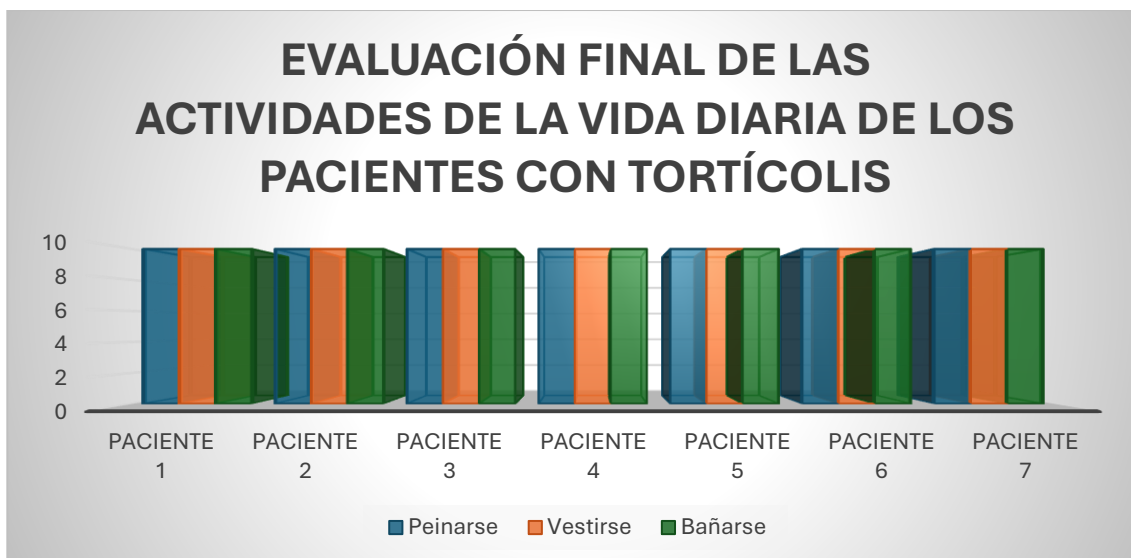
Análisis: en este cuadro se puede observar la evaluación final donde se muestra una evolución significativa en los movimientos del cuello después de la aplicación de dicho tratamiento. Excepto el paciente 6 donde no se mostraron cambios significativos sobre la fuerza muscular, ya que el paciente no llegó a terminar el tratamiento y no se pudo reevaluar.

Grafica N° 5 Descripción de la evaluación inicial de las actividades de la vida diaria según la escala de Barthel de los pacientes con tortícolis atendidos en el Departamento de Fisioterapia del Hospital Regional Dr. Rafael Estévez de agosto a octubre de 2025.



Análisis: En esta gráfica se muestra la evaluación inicial de las actividades de la vida diaria de los pacientes muestra, donde se utilizó el índice de Barthel con ítems muy específicos como peinarse, vestirse y bañarse.

Grafica N° 6 Descripción de la evaluación final de las actividades de la vida diaria según la escala de Barthel de los pacientes con torticollis atendidos en el Departamento de Fisioterapia del Hospital Regional Dr. Rafael Estévez de agosto a octubre de 2025.



Análisis: En esta gráfica se muestra la evaluación final de las actividades de la vida diaria mostrando un resultado positivo ya que lograron mejorar de forma satisfactoria realizar las actividades que se les dificultaba. Excepto el paciente 6 donde no se mostraron cambios significativos sobre las actividades de la vida diaria, ya que el paciente no llegó a terminar el tratamiento y no se pudo reevaluar.

3.2. Propuesta de solución

Plan de estrategia de higiene postural y técnicas de relajación para el manejo de tortícolis en el hogar.

3.2.1 Introducción

Tortícolis es una patología que se caracteriza por presentar una inclinación anormal asociada a la contracción involuntaria significativamente notable de la cabeza, por lo que causa en la persona que la padece síntomas como rigidez, dolor en la zona cervical y limitación a los movimientos normales que realiza el cuello, así afectando la realización con facilidad de las actividades diarias. Además, que esta se considera una afectación común que se puede dar en cualquier edad por lo que la misma se convierte en una de las causas más comunes de una consulta en fisioterapia.

Este plan de intervención fisioterapéutico se manejará de manera que sea a largo plazo, ya que con la combinación de estas técnicas se puede brindar un enfoque que trabaje en los factores que más notable se encuentren en tortícolis, abordando así la prevención y el control de la misma para evitar estos problemas cervicales con el objetivo de mejorar la calidad de vida del paciente.

Este abordaje será de suma importancia en esta investigación, ya que va a estar basado en un plan estratégico y ejercicios enfocados para realizarse en el hogar, de acuerdo a la necesidad del paciente, dependiendo de que tan comprometido este la zona cervical. Además, se tiene que tener en cuenta que los pacientes muchas veces por temas personales no pueden asistir a todas sus sesiones, por

lo que esto se diseña con el fin de que se puedan realizar estas técnicas desde sus hogares en cualquier hora del día, pero al mismo tiempo promoviendo su recuperación de manera más rápida y efectiva a los usuarios del Hospital Regional Dr. Rafael Estévez en la provincia de Coclé, distrito de Aguadulce, atendidos en el Departamento de fisioterapia.

3.2.2. Marco de referencia

3.2.2.1. Dolor cervical

Bier et al. (2018, citado por López 2023), definen básicamente el dolor cervical como una sensación desagradable que está relacionado a un daño a nivel más que todo de los tejidos o diferentes estructuras del cuerpo, en la región del cuello, que se origina en la zona de la línea nual superior.

3.2.2.2. Alineación cervical y postura

Autores como Kendall, F., y Kendall M., (2007, citado por Quintero et al. 2016), definen que la postura es la combinación de las posiciones neutrales de todas las articulaciones que se encuentran en el cuerpo humano. Por lo que, la alineación postural debe comprenderse desde una postura bípeda, ya que es la posición ideal para observar y estudiar como las diferentes partes del cuerpo mantiene una relación entre sí.

3.2.3. Justificación

La higiene postural y técnicas de relajación son importantes para abordar la rehabilitación de las personas con tortícolis, por lo que se crea un plan de tratamiento estratégico con una serie de ejercicios posturales y técnicas de relajación, con el fin de promover la mejora de la alineación cervical, reducir la rigidez y evitar la sobrecarga en los músculos comprometidos, con herramientas simples y económicas que ayudaran que el paciente tenga una recuperación con efectos duraderos en el tema del manejo del dolor y mejora en la movilidad cervical.

Por lo que, se lleva a cabo este plan estratégico de este trabajo para los pacientes con tortícolis atendidos en el H.R. Dr. Rafael Estévez, como herramienta adicional sin depender de equipos, generando un cambio significativo en la creación de hábitos de estas rutinas para evitar recaídas, y que a su vez sea sostenible para el futuro. Además, que esta propuesta es adaptada para el hogar, trayendo consigo múltiples beneficios y compromisos de parte del paciente y su cuidador.

En esta propuesta se resalta la importancia de trabajar la postura y las técnicas de relajación, ya que las causas más comunes que definen tortícolis es la mala higiene postural, posiciones inadecuadas, entre otras, esto normalmente son cosas que se practican en el hogar, por lo que el tratamiento convencional se vuelve insuficiente y esta representa un complemento esencial y necesario para una recuperación sostenible a largo plazo.

3.2.4. Objetivos

3.2.4.1. Objetivo general

- Aplicar un plan de estrategias de higiene postural y técnicas de relajación para el manejo de tortícolis en el hogar.

3.2.4.2. Objetivos específicos

- Identificar los hábitos posturales que generan los problemas cervicales.
- Implementar las técnicas de higiene postural en la realización de las actividades de la vida diaria.
- Enseñar las técnicas de relajación para aliviar la rigidez muscular.
- Promover hábitos que prevengan molestias de tortícolis.

3.2.5. Beneficiarios

3.2.5.1. Población directa: los pacientes atendidos en el departamento de fisioterapia del H.R. Dr. Rafael Estévez, en la provincia de Coclé, distrito de Aguadulce, al notar una recuperación significativa al aplicar este método nuevo.

3.2.5.2. Población indirecta: está formado por los familiares del paciente al ver sentir alivio por la recuperación de su familiar, además de los fisioterapeutas del

H.R. Dr. Rafael Estévez, ya que se desarrollará otro método para abordar tortícolis.

3.2.6. Intervención

La propuesta de intervención va estar basada en un plan estratégico de higiene postural y técnicas de relajación para los pacientes con tortícolis atendidos en el departamento de fisioterapia del H.R. Dr. Rafael Estévez, provincia de Coclé, distrito de Aguadulce (las imágenes se encuentran en el anexo 5).

Con el objetivo mejorar la postura, disminuir el dolor y rigidez de la zona cervical que presentan estos pacientes por dicha afección, buscando así una mejoría significativa.

Este tratamiento se va a dividir en 3 partes:

- **Educación y ajuste de higiene postural**

En esta etapa, se van abordar dos puntos importantes sobre la educación de tortícolis y trabajar en la corrección de hábitos posturales que realiza el paciente en sus actividades diarias. Con el fin de que el paciente comprenda porque se da la molestia, como se empeora y que cosas hacer para corregir, creando consciencia en dicho paciente.

Educación sobre tortícolis:

En esta parte se le va a explicar al paciente puntos importantes de esta afección como qué es, las causas más comunes de porque se da, que cosas empeoran esta y qué actividades evitar. Tratando de utilizar un lenguaje que no sea técnico para que la información sea entendible de forma clara para que el paciente no quede con dudas al respecto.

Corrección de postura

Esta parte se le va a enseñar y corregir la postura mediante indicaciones claras, para realizarlas en el hogar. Aquí se corrigen las actividades más comunes que realizan los diferentes pacientes que son: mantener la cabeza alineada con el

tronco, al sentarse tratar de mantener la espalda recta, al momento de utilizar el celular evitar mirarlo hacia abajo, por lo que se recomienda usar la pantalla a la altura de los ojos y dormir con la almohada adecuada que no sea ni tan baja, ni tan alta.

- **Ejercicios posturales y control cervical**

En esta parte se va a corregir los patrones alterados que desencadenan factores como dolor, rigidez y limitación, mediante ejercicios posturales sencillos con el fin de favorecer una alineación cervical más estable. Se le dará indicaciones al paciente de como realizar con exactitud cada uno de los ejercicios para lograr así resultados satisfactorios.

Ejercicio 1: Alineación cervical en pared

Indicaciones: se le pide al paciente que se ponga en bipedestación con su espalda pegada en la pared, con sus hombros relajada, luego que apoye suavemente su cabeza y realice un movimiento que consiste en meter su barbilla como si hiciera una pequeña papada.

Recomendaciones: relajar la mandíbula y hombros, evitar hacer bruscamente el ejercicio y no empujar con fuerza.

Ejercicio 2: Estabilidad cervical con mano en la frente

Indicaciones: se le pide al paciente que se ponga en sedestación de una manera cómoda con la estada recta, se le indica que coloque su mano en la frente para que realice un pequeño empuje suave como si se fuera hacer un movimiento hacia adelante con su cabeza.

Recomendaciones: al momento de realizar el movimiento tratar de no ejercer una presión muy fuerte, no contener la respiración durante el ejercicio, relajarse y evitar sobrecargar.

Ejercicio 3: Alineación escapular (hombros atrás y abajo)

Indicaciones: en este ejercicio se le va a pedir al paciente que se coloque en una posición cómoda, ya sea en bipedestación o sedestación, para que luego saque el pecho y lleve sus hombros hacia atrás y hacia abajo como si los quisiera acomodar en su posición natural, sin aplicarle mucha fuerza.

Recomendaciones: al realizar el movimiento tratar de que sea suave y controlado, evitar encoger los hombros o llevarlos hacia adelante durante el ejercicio y mantener una respiración relajada.

Nota: el objetivo de estos ejercicios básicamente está enfocado en mejorar la postura, disminuir la tensión muscular y conseguir una mejor alineación cervical.

Además, estos ejercicios están diseñados básicamente para trabajar en el hogar y están enfocados en la postura, por lo que la realización correcta es lo que va traer consigo una recuperación satisfactoria. Cada uno de ellos se debe realizar de manera ideal 2 veces al día, con 2 series de 8 a 10 repeticiones por cada ejercicio y manteniendo cada posición 5 segundos.

- **Técnicas de relajación e integración a la rutina diaria**

Este es un punto bastante importante, pero del que no se habla o enseña mucho, este está enfocado en la implementación de técnicas sencillas sin equipo que se realizan en el hogar para reducir tensión muscular, eliminar el dolor y mejorar la limitación notable del paciente. Por lo que, se le dará indicaciones al paciente de como realizar con exactitud cada uno de los ejercicios para lograr así resultados satisfactorios.

Ejercicio 1: Respiración diafragmática

Objetivo: Se puede considerar como la técnica más esencial de esta serie de ejercicios, ya que está enfocada en reducir la tensión muscular y ayuda con la mejora de la rigidez de la zona afectada por lo que se vuelve sumamente importante.

Indicaciones: se le indica al paciente que coloque su mano en el abdomen, luego que inhale por la nariz suavemente y exhale por su boca, y que los hombros se mantengan relajados.

Ejercicio 2: Relajación de los hombros

Objetivo: este está enfocado en la relajación de los músculos comprometidos en tortícolis.

Indicaciones: se le pide al paciente que se coloque en sedestación con la espalda recta, para que luego inhale y al mismo tiempo eleve los hombros y al exhalar dejar caer suavemente los mismos, esto se realiza de manera lenta y controlada.

Ejercicio 3: Relajación cervical por apoyo

Objetivo: esto se hace para descargar el peso de la cabeza, lo que significa que se relaja la musculatura de manera automática porque dejan básicamente de cargar el peso que esta tiene y ayuda a disminuir el dolor en la zona y rigidez.

Indicaciones: se le indica al paciente que se acueste boca arriba, luego que coloque una toalla enrollada debajo de la base del cráneo, no del cuello. Luego que cierre los ojos y que releje su cuerpo y que al mismo tiempo respire de manera lenta y profunda.

Nota: Estos ejercicios son un complemento a los posturales por lo que se realizan en el hogar, se debe realizar 2 veces al día en 2 series y con repeticiones de 8 a 10 de acuerdo a la necesidad del paciente.

CONCLUSIONES

- La terapia combinada de campos electromagnético de alta intensidad y una serie de ejercicios propioceptivos en tortícolis es considerado un tratamiento novedoso, ya que no se había abordado de esta manera en el departamento de fisioterapia del H.R. Dr. Rafael Estévez, por lo que trajo consigo beneficios tanto para los pacientes como para los fisioterapeutas de este departamento.
- Este informe contine una profunda explicación que abarca definiciones para comprender el método preciso de dicho tratamiento establecido con el objetivo de que se logre una comprensión de forma clara.
- Durante el período de práctica profesional, los pacientes muestras elegidos para esta investigación lograron tener una mejoría significativa con la ayuda del tratamiento establecido de terapia combinada con campos electromagnéticos de alta intensidad y ejercicios propioceptivo, ya que fue beneficioso para tratar tortícolis.
- Se realizaba reevaluaciones con el objetivo de saber si el tratamiento aplicado estaba haciendo efectos significativos y cumpliendo los objetivos trazados en los pacientes muestra.
- Un punto importante es que el tratamiento combinado de un equipo y una serie de ejercicios fueron un complemento efectivo, ya que con el equipo se trabajaba la parte de la analgesia, reducir la inflamación, mientras que con los ejercicios se buscaba fortalecer, mejorar la zona cervical y reducir la tensión de la musculatura afectada en los pacientes con tortícolis.
- Se tiene que resaltar, que se utilizaron otras modalidades como estiramientos cervicales, masoterapia y kinesiotaping, con el fin de reforzar y que fuera un tratamiento más completo y efectivo para el paciente.
- Los resultados obtenidos de los pacientes muestras evidencian que se cumplieron los objetivos propuestos en la práctica y se logró una efectividad con la terapia combinada de campos electromagnéticos de alta intensidad y ejercicios propioceptivos en el tratamiento de tortícolis.

REFERENCIAS BIBLIOGRÁFICAS

Arguelles, A., Arguelles, R., Amorós, A., Sánchez, Y., Casa, N., Chico, A., Estévez, M., Castell, C., (2015). Capacidad aeróbica, fuerza muscular, niveles séricos de fosfocreatincinasa y pruebas ergométricas en pacientes con polimiositis y/o dermatomiositis. Órgano oficial de la Sociedad Cubana de Reumatología y el Grupo Nacional de Reumatología, volumen XVII (1). <http://scielo.sld.cu/pdf/rcur/v17n1/rcur03115.pdf>

Castillo, P., (2024). Utilidad de los estiramientos en las cervicalgias en pacientes mujeres del Hospital Regional Docente Clínico Quirúrgico Daniel Alcides Carrión - Huancayo, 2021. Tesis de licenciatura. Universidad Continental, Perú. https://repositorio.continental.edu.pe/bitstream/20.500.12394/16139/8/IV_FCS_5_07_TE_Castillo_Carhuaricra_2024.pdf

Fortina, M., Victoria, A., Giannotti, S., Biandolino, P., Cevenini, G., Carta, S., (2022). Efectos a corto plazo de un campo magnético de baja frecuencia y alta intensidad en el tratamiento del dolor crónico de cuello y espalda baja [J]. *AIMS Public Health*, 9(2): 307-315. doi: 10.3934/publichealth.2022021 <https://www.aimspress.com/article/doi/10.3934/publichealth.2022021>

González, C., Guamán, M., Tapia, F., y Claudia (2024). *Sistema muscular*: (1 ed.). Editorial del Instituto Superior Tecnológico España (ISTE). <https://elibro.net/es/lc/udelas/titulos/283281>

Harrington, D., y Fernández, K., (2015). "EFICACIA DE LA APLICACIÓN DE LA MANIPULACIÓN OSTEOPÁTICA EN PACIENTES DE 30 A 50 AÑOS QUE PRESENTAN SÍNDROME CERVICAL QUE ACUDEN AL CENTRO DE REHABILITACIÓN INTEGRAL DEL MINISTERIO DE SALUD PÚBLICA EN EL PERIODO ABRIL 2013 – MARZO 2014". Tesis de licenciatura. Universidad Técnica del Norte, Ecuador. <https://repositorio.utn.edu.ec/bitstream/123456789/5839/1/06%20TEF%20101%20TRABAJO%20GRADO.pdf>

Hualpa, I., (2025). La propiocepción y el equilibrio en categorías formativas. Tesis de licenciatura. Universidad de Chimborazo, Ecuador. <http://dspace.unach.edu.ec/bitstream/51000/14991/1/Hualpa%20E.%2c%20Iv%2c%20a1n%20A.%2c%20%26%20Novillo%20A.%2c%20Eduardo%20J.%20%282025%29%20La%20propiocepci%2c%20y%20el%20equilibrio%20en%20categor%2c%20formativas.pdf>

Lloret, S., (2020). Estado actual de la magnetoterapia en el ámbito de la Fisioterapia. Revisión bibliográfica. Tesis de licenciatura. Universidad Miguel Hernández, España. <https://dspace.umh.es/bitstream/11000/7743/1/LLORET%20CARRION%2c%20SARA%20VICTORIA.TFG.pdf>

Lopera, P., Castaño, D., Pino, M., (2018). Aporte de la magnetoterapia como complemento de la terapia manual en tratamientos fisioterapéuticos y sus efectos sobre el tejido óseo. Tesis de licenciatura. Fundación Universitaria María Cano, Colombia. https://repositorio.fumc.edu.co/bitstream/handle/fumc/215/PresigaDaniel_Casta%2c%20PinoJhon_2018.pdf?sequence=1&isAllowed=y

López, D., (2023). Efecto del tratamiento de las disfunciones temporomandibulares en pacientes con dolor cervical crónico. Un proyecto de investigación. Tesis de fisioterapia. Universidad Da Coruña, España. <https://ruc.udc.es/rest/api/core/bitstreams/48eb80c0-b3a4-466d-81f4-f06c856d3d07/content>

Montenegro, D., (2024). "REALIDAD VIRTUAL PARA MOVILIDAD CERVICAL EN ADULTOS MAYORES CON RIESGO DE CAIDA PERTENECIENTES AL MERCADO POPULAR Y BARRIO SAN VICENTE, TULCÁN-2023". Tesis de licenciatura. Universidad Técnica del Norte, Ecuador. <https://repositorio.utn.edu.ec/bitstream/123456789/15606/2/06%20FIS%202024%20TRABAJO%20DE%20GRADO.pdf>

Muñoz, G., (2020). Revisión bibliográfica de los efectos fisioterapéuticos de la masoterapia relajante, para dolor lumbar en pacientes de 20-30 años con carga mecánica demandante en área laboral. Tesis de licenciatura. Universidad Galileo, Guatemala.

https://biblioteca.galileo.edu/xmlui/bitstream/handle/123456789/1475/2020-T-If-069_munoz_torres_ginger_dayanara.pdf?sequence=1

Nieto, A., (2022). Efectos y relación entre el control postural, la propiocepción y la doble tarea. Tesis de licenciatura. Universitat Ramon Llull, España. <https://www.tdx.cat/handle/10803/673490#page=1>

Nieto, R., Serrat, M., Luciano, J., (2023). Definición del dolor. *Psicosomàtica y Psiquiatria* n.º 26, doi:10.34810/PsicosomPsiquiatrnum2608. <https://www.raco.cat/index.php/PsicosomPsiquiatr/article/view/419152>

Oliva, J., (2018). Uso de magnetoterapia en la terapia física. Tesis de licenciatura. Universidad Inca Garcilaso De La Vega, Perú. <https://core.ac.uk/download/pdf/230586769.pdf>

Olivo, G., (2024). Estabilización muscular en el dolor cervical crónico musculoesquelético. Tesis de licenciatura. Universidad nacional de Chimborazo, Ecuador. <http://dspace.unach.edu.ec/bitstream/51000/14902/1/Olivo%20O.%2c%20Gabriela%20K.%20%282024%29%20Estabilizaci%3%b3n%20muscular%20en%20el%20dolor%20cervical%20cr%3%b3nico%20de%20origen%20musculoesquel%3%a9tico..pdf>

Osegueda, J., Capuano, P., Unda, J., (2022). Tortícolis muscular congénita. *Acta Pediatr Mex* 43 (2). <https://www.medigraphic.com/pdfs/actpedmex/apm-2022/apm222g.pdf>

Peña, L., Gómez, K., Vargas, M., Ibarra, G., Máynez, A., (2018). Determinación de rangos de movimiento del miembro superior en una muestra de estudiantes universitarios mexicanos. *Rev. Cienc. Salud*. Bogotá, Colombia, vol.16

(64-74). <http://www.scielo.org.co/pdf/recis/v16nspe/1692-7273-recis-16-spe-64.pdf>

Quintero, S., Ramírez, P., Cabrales M., Bueno, L., (2016). Deficiencias posturales en la alineación corporal bípeda de estática los estudiantes de una universidad privada de Colombia. Rev. Fac. Ciencia. SaludUDES, 3(1): 59-67
https://www.academia.edu/53820107/Deficiencias_posturales_en_la_alineaci%C3%B3n_corporal_b%C3%ADpeda_est%C3%A1tica_de_los_estudiantes_de_una_universidad_privada_de_Colombia

Rabanal, J., (2021). Influencia del dolor cervical agudo en la propiocepción de cuello. Tesis de licenciatura. Universidad de les Illes Balears, España.
https://repositori.uib.es/xmlui/bitstream/handle/11201/157526/Rabanal_Tous_Javier.pdf?sequence=1&isAllowed=y

Robles, C., (2018). Enfoque fisioterapéutico en la tortícolis muscular congénita. Tesis de licenciatura. Universidad Inca Garcilaso De la Vega, Perú.
https://www.academia.edu/download/63729080/Enfoque_fisioterapeuticoen_la_torticolis20200624-19851-1mygz52.pdf

Ruiz, G., (2021). Cotidianidad y postura corporal. Boletín de Antropología Universidad de Antioquia 36 (61).
<https://www.redalyc.org/comocitar.oa?id=55768425003>

Úbeda, N., Úbeda, M., Sánchez, C., (2021) Torticolis muscular adquirida. Revista Sanitaria de Investigación 2 (7).
<https://dialnet.unirioja.es/servlet/articulo?codigo=8068639>

Wilches, E., Mendez, A., Clarice, A., (2018). Independencia funcional en pacientes adultos al egreso de unidades de cuidado intensivo e intermedio. Revista Chilena de Medicina Intensiva, Vol 33(1): 7-14.
https://www.researchgate.net/profile/Esther-Wilches-2/publication/325953778/Independencia_funcional_en_pacientes_adultos_al_eg

[reso de unidades de cuidado intensivo e intermedio/links/5b5755c10f7e9b240f057342/Independencia-funcional-en-pacientes-adultos-al-egreso-de-unidades-de-cuidado-intensivo-e-intermedio.pdf](#)

ANEXOS

Anexo N° 1

Evaluaciones de pacientes muestra con tortícolis

Evaluación fisioterapéutica

Nombre: Alejandra Coronado Cidula: ^C ... Sexo: F
Estado Civil: Casada Profesión: Artesana Edad: 77 años

Diagnóstico: Tortícolis

Paciente femenina de 77 años con diagnóstico de tortícolis con una evolución de 2 años. Refiere dolor 8/10

Refiere una contractura severa en esternocleidomastoideo, trapecio superior y escaleno

* **Geométrica:**

Flexión: 40° Rotación derecha: 38° Lateralización derecha: 29°
Extensión: 35° Rotación izquierda: 30° Lateralización izquierda: 20°

* **Fuerza muscular:**

Flexores cervicales: 3/5 Flexores laterales derecho: 2/5 Rotadores derecho: 3/5
Extensores cervicales: 3/5 Flexores laterales izquierdo: 2/5 Rotadores izquierdo: 3/5

* **Actividades de la vida diaria**

Peinarse 5

Vestirse 5

Bañarse 10

* **Postura**

Cabeza inclinada hacia la derecha

Postura cervical rígida

Hombro elevado del lado izquierdo

Evaluación Fisioterapéutica

Nombre: Luisa Macallan Célula: B... - Sexo: F
Estado civil: Unida Profesión: Ama de casa Edad: 54 años
Diagnóstico: Tortícolis

Paciente femenina de 54 años con diagnóstico de tortícolis adquirida. Refiere dolor de 6/10 según la escala de EVA
Refiere una contractura moderada en Trapecio y esmolesomatoideos

* Goniometría

Flexión: 40° Rotación derecha: 40° Inclinación derecha: 40°

Extensión: 40° Rotación izquierda: 35° Inclinación izquierda: 35°

* Fuerza muscular

Flexores cervicales: 3/5 Flexores lat. derecho: 3/5 Rotadores derecho 3/5

Extensores cervicales: 3/5 Flexores lat. izquierdo: 3/5 Rotadores izquierdo 3/5

* Actividades de la vida diaria

Peinarse 10

Vestirse 10

Bañarse 10

* Postura 10

Cabeza con ligera inclinación

Evaluación fisioterapéutica

Nombre: Alegria Ramirez Ledesma Sexo: F
Estado civil: Casada Profesión: Maestra Edad: 58 años
Diagnóstico: Tortícolis

Paciente femenina de 58 años con diagnóstico de tortícolis. Refiere dolor 4/10

Presenta una contractura leve en el trapecio superior

* Goniometría

Flexión 45° Rotación derecha: 40° Inclinación derecha 50°
Extensión 45° Rotación izquierda: 37° Inclinación izquierda 45°

* Fuerza muscular

Flexores cervicales 4/5 Flexores lat. derecho 4/5 Rotadores derecho 4/5
Extensores cervicales 4/5 Flexores lat. izquierdo 4/5 Rotadores izquierdo 4/5

* Actividades de la vida diaria

Reinarse: 10

Vestirse 10

Bañarse 10

* Postura

Cabeza con leve inclinación hacia el lado derecho y ligera rotación compensatoria

Evaluación fisioterapéutica

Nombre: Leonidas Ortega Cédula: 2 Sexo: M
Estado civil: casado Profesión: Cocinero Edad: 47 años
Diagnóstico: Tortícolis

Paciente masculino de 47 años con diagnóstico de tortícolis con una evolución de 5 meses. Refiere dolor 6/10

Presenta una contractura moderada en Trapecios y Sternocleidomastoideo

* Simetría

Flexión: 40° Rotación derecha 40° Inclinación derecha 45°

Extensión: 40° Rotación izquierda 38° Inclinación izquierda 40°

* Fuerza muscular

Flexores cervicales 3/5 Flexores lat derecho: 3/5 Rotador derecho 3/5

Extensores cervicales 3/5 Flexores lat izquierdo: 3/5 Rotador izquierdo 3/5

* Actividades de la vida diaria

Peinarse 10

Vestirse 10

Bañarse 10

* Postura

Cabeza con ligera inclinación

Evaluación fisioterapéutica

Nombre: Inocencia Caballero (edule) : 2 - 1000 - Sexo : F
Estado civil : Casada Profesión : Jubilada Edad : 61 años
Diagnóstico : Tortícolis

Paciente femenina de 61 años con diagnóstico de tortícolis con una evolución de 1 año Refiere dolor de 7/10.

Presenta una contractura severa en esternocleidomastoideo, trapecio superior y escalenos

* Goniometría

Flexión 40° Rotación derecha: 40° Inclucción derecha: 40°
Extensión 35° Rotación izquierda 35° Inclucción izquierda 30°

* Fuerza muscular

Flexores cervicales 3/5 Flexores lat derecho 2/5 Rotadores derecho: 3/5
Extensores cervicales 3/5 Flexores lat izquierdo 2/5 Rotadores izquierdo: 3/5

* Actividades de la vida diaria

Peinarse 5

Vetuse 10

Bañarse 10

* Postura

Cabeza con inclinación marcada

Limitación en los movimientos

Postura rígida

Evaluación fisioterapéutica

Nombre: Juan Gómez Cidule: Sexo: M
Estado civil: casado Profesión: Albañil Edad: 50 años
Diagnóstico: Tortícolis

Paciente masculino de 50 años con diagnóstico tortícolis con una evolución de 6 meses. Refiere dolor 5/10

Presenta contractura leve en el trapecio

* Goniometría

Flexión 45° Rotación derecha 40° Inclinación derecha 55°

Extensión 45° Rotación izquierda 40° Inclinación izquierda 50°

* Fuerza muscular

Flexores cervicales 4/5 Flexores laterales derecho 4/5 Rotadores derecho: 4/5

Extensores cervicales 4/5 Flexores laterales izquierdo 4/5 Rotadores izquierdo: 4/5

* Actividades de la vida diaria

Peinarse 10

Vestirse 10

Bañarse 10

* Postura

Cabeza con ligera inclinación

Movilidad cervical conservada

Evaluación fisioterapéutica

Nombre: Pablo González Cedeño; Sexo: M
Estado civil: Unido Profesión: Ayudante general Edad: 66 años
Diagnóstico: Torticolis

Paciente masculino de 66 años, con diagnóstico de torticolis con una evolución de 4 meses. Refiere dolor 6/10

Refiere una contractura moderada

* Seriométrico

Flexión: 40° Rotación derecha 40° Inclinação derecha 45°

Extensión 40° Rotación izquierda 35° Inclinação izquierda 40°

* Fuerza muscular

Flexores cervicales 4/5 Flexores lat derecha 4/3 Rotadores derecho 4/5

Extensores cervicales 4/5 Flexores lat izquierda 4/5 Rotadores izquierdo 4/5

* Actividades de la vida diaria

Permanecer 10

Vestirse 10

Bañarse 10

* Postura

Cabeza con inclinación leve-moderada

Postura rígida

Anexo N° 2

Reevaluaciones de los pacientes muestra.

Paciente 1 (Alejandra) Reevaluación

Esta paciente mejoró de forma significativa

* Antropometría

Flexión 45° Rotación derecha: 45° Inclinación D: 40°

Extensión 40° Rotación izquierda: 40° Inclinación I: 35°

* Fuerza muscular

Flexores cervicales 4/5 Flexores lat D 3/5 Rotadores D 4/5

Flexores cervicales 4/5 Flexores lat I 3/5 Rotadores I 4/5

* Postura

Disminuyó significativamente la inclinación de la cabeza

Postura más relajada

Hombros con mejor alineación

* Con respecto a los AVD mejoró de manera significativa

Paciente #2 (Luisa) Reevaluación final

* Antropometría

Flexión 45° Rotación D 45° Inclinación D 50°

Extensión 45° Rotación I 40° Inclinación I 45°

* Fuerza muscular

Flexores cervicales 4/5 Flexores lat D 4/5 Rotadores D 4/5

Flexores cervicales 4/5 Flexores lat I 4/5 Rotadores I 4/5

* Postura

Mejor alineación de la cabeza con reducción de la inclinación

Esta paciente tuvo una mejora significativa

Paciente 3 (Megorio)

* Goniometría

Flexión 45° Rotación D 45° Inclinación D 60°

Extensión 45° Rotación I 45° Inclinación I 60°

* Fuerza muscular

Flexores cervicales 5/5 Flexores lat D 5/5 Rotadores D 5/5

Extensores cervicales 5/5 Flexores lat I 5/5 Rotadores I 5/5

* Postura

Mejor alineación con reducción completa de la inclinación

Esta paciente tuvo una excelente mejoría referente a todos los evaluados

Paciente 4 (Leonides) Reevaluación

* Goniometría

Flexión 45° Rotación D 45° Inclinación D 60°

Extensión 45° Rotación I 45° Inclinación I 60°

* Fuerza muscular

Flexores cervicales 5/5 Flexores lat D 5/5 Rotadores D 5/5

Extensores cervicales 5/5 Flexores lat I 5/5 Rotadores I 5/5

* Postura

Mejor centralización de la cabeza

Paciente #5 (Inocencia) Reevaluación

* Comonetría

Flexión 45° Rotación D 45° Inclinación D 50°

Extensión 40° Rotación I 40° Inclinación I 45°

* Fuerza muscular

Flexores cervicales 4/5 Flexores lat D 4/5 Rotadores D 4/5

Extensores cervicales 4/5 Flexores lat I 4/5 Rotadores I 4/5

* Postura

Mejor alineación cervical

Mejora en la rango de movilidad

Postura más relajada

Paciente #6 (Juan) Reevaluación

* Comonetría

No hubo cambio significativo

* Fuerza muscular

No hubo cambios

* Postura

No hubo cambios

El paciente no tuvo cambios significativos, ya que no terminó sus sesiones.

Paciente #7 (Pablo) Reevaluación

* Goniometría

Flexión 45° Rotación D 45° Inclinación D 60°

Extensión 45° Rotación I 45° Inclinación I 60°

* Fuerza muscular

Flexores 5/5

Flexores lat D 5/5 Rotadores D: 5/5

Extensores 5/5

Flexores lat I 5/5 Rotadores I: 5/5

* Postura

Disminución notable de la inclinación de la cabeza

Postura más relajada

ANEXO N.º 3

Evaluación de los demás pacientes atendidos.

Evaluación fisioterapéutica (Paciente 1)

Nombre: Valma Cruzal Cidulo Sexo: F
Estado Civil: Casada Profesión: Ama de casa Edad: 49
Diagnóstico: Trauma de dedo medio de la mano derecha

Características

Paciente reporta que le ocurrió Trauma con máquina de moler eléctrica en donde pierde pequeña parte del hueso.

Según la escala de Wong-Baker reporta un dolor entre moderado y severo.

Se le realizó reconstrucción de la falange distal de dicho dedo

Localización y descripción

Arco de movimiento del dedo: leve limitación de la flexión para la falange proximal y moderada para la distal

Fuerza muscular: 3/5

Evaluación fisioterapéutica (Paciente 2)

Nombre: Mexile Mena Cédula: Sexo: F
Estado civil: Soltera Profesión: Tec. de enfermería Edad: 54 años
Diagnóstico: Fracturas de 2 y 3 MTT del pie izquierdo

Características:

Paciente refiere que le ocurre un accidente a unos metros donde cae y sobre una fractura, mismo que se le coloca una férula sin apoyo y posterior un botín con apoyo

Localización y descripción

Leve inflamación

Leve dolor a la palpación en zona afectada

Arco de movimientos completos del tobillo y las articulaciones

MTT

Fuerza muscular 4/5

Evaluación fisioterapéutica (Paciente 3)

Nombre: Francisco González (Cédula) Sexo: M
Estado Civil: Unido Profesión: Agricultor Edad: 45
Diagnóstico: Secuela de fractura y amputación del 3º dedo de la mano

Características:

Paciente masculino que refiere que hace 8 meses tuvo una Fx traumática con pérdida de sustancia en el pie operado hace 13 días, se le realizó una remodelación de la falange distal del tercer dedo de la mano derecha. A la evaluación refiere no sentir dolor, edema, y limitación en los arcos de movimiento del dedo

Localización y descripción:

PO falange distal del tercer dedo de mano derecha por fractura antigua

Evaluación fisioterapéutica

Nombre: Yelina Agrazal Córdova Sexo: F
Estado Civil: Casada Profesión: Ama de casa Edad: 53 años
Diagnóstico: PO de Sínd de túnel de carpo D

Características

Paciente femenina de 53 años con diagnóstico de PO túnel del carpo D

Al evaluarla no refiere dolor, solo sensación de ardor. Antecedentes personales: enfermedades nega, alergias nega, cirugías: Sínd. Túnel del carpo

Localización y descripción

Áreas de movimiento de articulación de la mano: limitación para la flexión

Fuerza muscular: 4/5

ANEXO N.º 4

Reevaluaciones de los demás pacientes atendidos.

Paciente 1 (Valma) Reevaluación

La paciente tuvo una evolución positiva ya que el dolor disminuyó de un nivel leve-moderado.
Logró arcos de movimiento para la extensión completa y flexión.
La fuerza muscular mejoró a un 4/5 mejorando la función funcional.

Paciente 2 (Mirela)

La paciente presentó una evolución favorable, ya que con el tratamiento aplicado disminuyó la inflamación y el dolor a la palpación.
La fuerza muscular mejoró 5/5.
Se logró reducir totalmente la marcha y equilibrio.
Se logró mejor patión de apoyo.

Paciente 3 (Francisco)

El paciente tuvo una buena mejoría ya que refiere ausencia de dolor, edema leve.

Se logró mejorar de manera satisfactoria los arcos de movimiento.

De acuerdo al tratamiento aplicado tuvo una mayor tolerancia a la movilización.

Paciente 4 (Yelma)

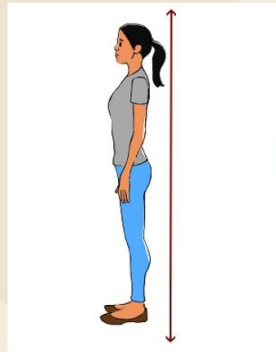
La paciente tuvo una mejoría satisfactoria ya que mejoró los arcos de movimiento limitados, desapareció la sensación de ardor y mejoró la fuerza muscular aunque no de forma completa.

ANEXO N.º 5

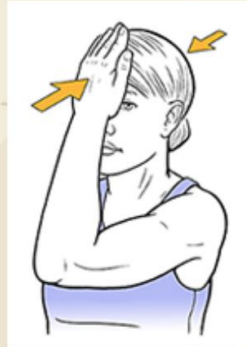
Imágenes de los ejercicios de la propuesta de solución

Plan de estrategia de higiene postural y técnicas de relajación para el manejo de tortícolis en el hogar

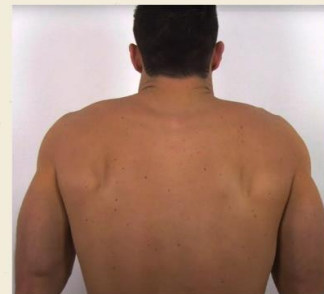- Ejercicios posturales y control cervical



Alineación cervical en la pared



Estabilidad con mano en la frente

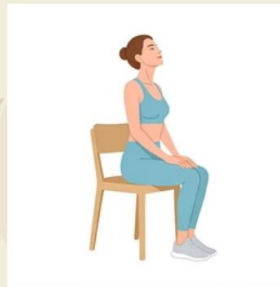


Alineación escapular

- Técnicas de relajación e integración a la rutina diaria



Respiración diafragmática



Relajación de los hombros



Relajación cervical por apoyo

Constancia de revisión del trabajo de grado de práctica profesional por la profesora de español

	LICENCIATURA
---	--------------

UNIVERSIDAD ESPECIALIZADA DE LAS AMÉRICAS
Evaluación para Trabajo de grado
Facultad de Ciencias Médicas y Clínicas


Panamá, 7 de diciembre de 2025.

Señores
COMISIÓN DE TRABAJO DE GRADO

Presente:

La suscrita certifica que el estudiante: ARIADNA LISSET GONZÁLEZ GUEVARA, cédula: 2-753-482, se le ha revisado el trabajo de grado titulado: **“Terapia combinada con campo electromagnético de alta intensidad y ejercicios propioceptivos en pacientes con tortícolis, atendidos en Hospital Regional Rafael Estévez, Aguadulce, 2025”**

Doy fe que el trabajo cumple con todas las exigencias de redacción y ortografía del Idioma Español.

Atentamente,

Profesora de Español
Cédula: 6-75-256
Registro del Diploma No.87693

Adjunto: Copia del Diploma.

Constancia de revisión del trabajo de grado de práctica profesional por la profesora de español

LICENCIATURA



UNIVERSIDAD ESPECIALIZADA DE LAS AMÉRICAS
Evaluación para Trabajo de grado
Evaluación del Profesor de Español

Aspirante: ARIADNA LISSET GONZÁLEZ GUEVARA

Cédula: 2-753-482

Título del trabajo de grado:

"TERAPIA COMBINADA CON CAMPO ELECTROMAGNÉTICO DE ALTA INTENSIDAD Y EJERCICIOS PROPIOCEPTIVOS EN PACIENTES CON TORTÍCOLIS, ATENDIDOS EN HOSPITAL REGIONAL RAFAEL ESTÉVEZ, AGUADULCE, 2025"

APRECIACIÓN GENERAL DEL TRABAJO DE GRADO	(Sí)1	GRADOS INTERMEDIOS			
		2	3	4	5(No)
Está bien citado y documentado.	<input checked="" type="checkbox"/>	<input type="checkbox"/>	<input type="checkbox"/>	<input type="checkbox"/>	<input type="checkbox"/>
CLARIDAD					
La ortografía y gramática son correctas.	<input checked="" type="checkbox"/>	<input type="checkbox"/>	<input type="checkbox"/>	<input type="checkbox"/>	<input type="checkbox"/>

OBSERVACIONES (Debe modificar)

EVALUACIÓN FINAL DEL TRABAJO DE GRADO	<input checked="" type="checkbox"/>	Acceptable	<input type="checkbox"/>	No Aceptable
NOMBRE Y FIRMA DEL EVALUADOR	YADIRA GUTIÉRREZ			
FECHA DE LA EVALUACIÓN	7 DE DICIEMBRE DE 2025.			

UNIVERSIDAD DE PANAMA

LA FACULTAD DE

Humanidades

EN VIRTUD DE LA POTESTAD QUE LE CONFIEREN LA LEY Y EL ESTATUTO UNIVERSITARIO,
HACE CONSTAR QUE

Dadora E. Gutiérrez Quintero

HA TERMINADO LOS ESTUDIOS Y CUMPLIDO CON LOS REQUISITOS
QUE LE HACEN ACREEDOR AL TITULO DE

Licenciada en Humanidades con Especialización en Español

Y EN CONSECUENCIA SE LE CONCEDE TAL GRADO CON TODOS LOS DERECHOS,
HONORES Y PRIVILEGIOS RESPECTIVOS, EN TESTIMONIO DE LO CUAL SE LE EXPIDE
ESTE DIPLOMA EN LA CIUDAD DE PANAMA, A LOS *veintififis*

DIAS DEL MES DE *Julio* DEL AÑO *dos mil uno*

Agustina Hernández
Secretario General
Diploma 57693
Identificación Personal 6-75 ~ 256

[Signature]
Decano

Ballarino
Rector



UNIVERSIDAD DE PANAMA
Dadora E. Gutiérrez Quintero
313

UNIVERSIDAD DE PANAMA

Foto copia de cédula de la profesora de español encargada de la revisión

REPÚBLICA DE PANAMÁ
TRIBUNAL ELECTORAL

Yadira Elena
Gutierrez Quintero

NOMBRE USUAL:
FECHA DE NACIMIENTO: **11-NOV-1971**
LUGAR DE NACIMIENTO: **HERRERA, PESÉ**
SEXO: **F** TIPO DE SANGRE:
EXPEDIDA: **17-ABR-2019** EXPIRA: **17-ABR-2029**

6-75-256

Yadira Gutierrez

ÍNDICE DE CUADROS

Cuadro	Descripción	Página
Cuadro N° 1	Descripción de la evaluación de la inicial de palpación de los pacientes con tortícolis.	N°60
Cuadro N° 2	Descripción de la evaluación final de palpación de los pacientes con tortícolis.	N°61
Cuadro N° 3	Descripción de la evaluación de la postura inicial y final según la escala postural de Kendall de los pacientes con tortícolis	N°62
Cuadro N° 4	Descripción de la evaluación inicial y final de los rangos de movimientos según goniometría de los pacientes con tortícolis.	N°64
Cuadro N° 5	Descripción de la evaluación inicial de la fuerza muscular según la escala de Daniels de los pacientes con tortícolis.	N°65
Cuadro N° 6	Descripción de la evaluación final de la fuerza muscular según la	N°66

	escala de Daniels de los pacientes con tortícolis.	
--	--	--

ÍNDICE DE FIGURAS DE MARCO TEÓRICO

Figura	Descripción	Página
Figura N° 1	Vértebras cervicales	N°20
Figura N°2	Vértebras c1 (atlas) y c2 (axis)	N°21
Figura N°3	Músculo esternocleidomastoideo	N°22
Figura N°4	Músculo trapecio	N°22
Figura N°5	Músculos escalenos	N°23
Figura N°6	Escala de dolor	N°25
Figura N°7	Rangos normales de movimientos del cuello	N°26
Figura N°8	Fuerza muscular	N°27
Figura N°9	Actividades de la vida diaria	N°27
Figura N°10	Equipo tesla	N°29
Figura N°11	Ejercicio propioceptivo 1	N°30
Figura N°12	Ejercicio propioceptivo 2	N°31
Figura N°13	Ejercicio propioceptivo 3	N°31
Figura N°14	Ejercicio propioceptivo 4	N°32
Figura N°15	Ejercicio propioceptivo 5	N°32
Figura N°16	Estiramiento cervical 1	N°33
Figura N°17	Estiramiento cervical 2	N°34
Figura N°18	Estiramiento cervical 3	N°34
Figura N°19	Estiramiento cervical 4	N°35

ÍNDICE DE FIGURAS DE PORTAFOLIO

Figura	Descripción	Página
Figura N° 1	Inicio de práctica profesional	N°35
Figura N°2	Evaluación general	N°35
Figura N°3	Docencia	N°36
Figura N°4	Equipo tesla	N°36
Figura N°5	Guía de protocolos del equipo	N°37
Figura N°6	Aplicación del equipo en paciente con tortícolis	N°37
Figura N°7	Aplicación del equipo en paciente con tortícolis	N°38
Figura N°8	Aplicación del equipo en paciente con tortícolis	N°38
Figura N°9	Aplicación del equipo en paciente con tortícolis	N°39
Figura N°10	Primer ejercicio propioceptivo	N°39
Figura N°11	Segundo ejercicio propioceptivo	N°40
Figura N°12	Segundo ejercicio propioceptivo	N°40
Figura N°13	Segundo ejercicio propioceptivo	N°41
Figura N°14	Segundo ejercicio propioceptivo	N°41
Figura N°15	Tercer ejercicio propioceptivo	N°42

Figura N°16	Tercer ejercicio propioceptivo	N°42
Figura N°17	Tercer ejercicio propioceptivo	N°43
Figura N°18	Cuarto ejercicio propioceptivo	N°43
Figura N°19	Quinto ejercicio propioceptivo	N°44
Figura N°20	Quinto ejercicio propioceptivo	N°44
Figura N°21	Foto postural	N°45
Figura N°22	Postura	N°46
Figura N°23	Arcos de movimientos	N°46
Figura N°24	Arcos de movimientos	N°47
Figura N°25	Arcos de movimientos	N°47
Figura N°26	Arcos de movimientos	N°48
Figura N°27	Arcos de movimientos	N°48
Figura N°28	Aplicación de kinesiotape	N°49
Figura N°29	Segunda aplicación de kinesiotape	N°49
Figura N°30	Tercera aplicación de kinesiotape	N°50
Figura N°31	Cuarta aplicación de kinesiotape	N°50
Figura N°32	Departamento de fisioterapia	N°50
Figura N°33	Aplicación de ondas de choque	N°51

Figura N°34	Aplicación de ondas de choque	N°51
Figura N°35	Aplicación de electrodos	N°52
Figura N°36	Reeducación de la marcha	N°52
Figura N°37	Rotación en sala	N°53
Figura N°38	Uniforme de rotación de UCI	N°53
Figura N°39	Aportación grupal	N°54
Figura N°40	Enlace de práctica	N°54

ÍNDICE DE GRÁFICAS

Gráficas	Descripción	Página
Gráfica N°1	Distribución de los pacientes de diferentes patologías	N°57
Gráfica N°2	Distribución de paciente con tortícolis según la edad	N°58
Gráfica N°3	Distribución según el género de los pacientes con tortícolis	N°58
Gráfica N°4	Evolución inicial y final del dolor según la escala visual analógica (EVA), de pacientes con tortícolis	N°59
Gráfica N°5	Descripción de la evaluación inicial de las	N°67

	actividades de la vida diaria según la escala de Barthel en los pacientes con tortícolis	
Gráfica N°6	Descripción de la evaluación final de las actividades de la vida diaria según la escala de Barthel en los pacientes con tortícolis	N°68